

# Compendium de casos clínicos

# Úlcera por presión y dermatitis asociada a incontinencia

Fotografías y descripción de caso clínico amablemente proporcionado por el Prof. Dr. Paulo Alves, Profesor Auxiliar de la Universidad Católica Portuguesa/Porto. Presidente APTF, Miembro de EPUAP, EWMA y SILAHUE

## Historia clínica del paciente y herida

Varón de 73 años, con antecedente personal de ictus reciente, totalmente dependiente de AVD, dislipidemia, hipertensión arterial e insuficiencia cardíaca.

Presenta una úlcera por presión que aparece tras una dermatitis asociada a incontinencia, con unos 17 días de evolución. Lesiones gemelas circulares en ambos glúteos, 100% granuladas y muy sangrantes.

El tratamiento comienza el 4 de febrero definiendo el protocolo de tratamiento:

- Limpieza con Granudacyn® en riego a alta presión, con el fin de reducir la carga microbiológica naturalmente presente en estas lesiones.
- Aplicación de Exufiber® como apósito primario y Mepilex® Border Sacrum como apósito secundario, con el objetivo de optimizar el manejo del exudado y la posibilidad de espaciar los tratamientos y prevenir su agravamiento.

## Evolución

Pasados 8 días, y tras una reducción considerable del exudado, se decide suspender el uso de Exufiber y solo se mantiene tratamiento con Mepilex Border Sacrum, para proporcionar al paciente el mejor tratamiento y evitando su agravamiento con el manejo de factores extrínsecos reconocidos en las úlceras por presión.

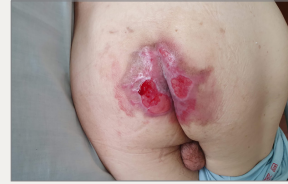14 días después del inicio del tratamiento, es posible espaciar el tratamiento a cada 6 a 7 días.

La evolución es muy favorable, consiguiendo una curación total al cabo de unos 30 días, sin complicaciones en su transcurso.

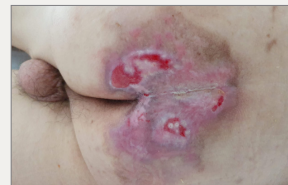## Resultados

Dada la complejidad del paciente y la dificultad de acceso debido a la pandemia de COVID-19, la selección de materiales, en forma de apósitos que permitan a los profesionales sanitarios espaciar los tratamientos y garantizar un rendimiento óptimo, es fundamental.

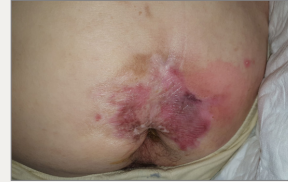Conociendo la etiología de las úlceras por presión, también es fundamental seleccionar materiales que puedan responder a las necesidades de las lesiones, evitando su agravamiento, interviniendo directamente en los factores externos que conducen a su aparición.



Día 0: Inicio del tratamiento



Día 14: Reducción significativa de la zona lesionada, sin maceración, infección u otras complicaciones



Día 30: Curación completa de la lesión y mejora del estado de la piel

# Úlcera por presión y dermatitis asociada a incontinencia

Fotografías y descripción de caso clínico amablemente proporcionado por el Prof. Dr. Paulo Alves, Profesor Auxiliar de la Universidad Católica Portuguesa/Porto. Presidente APTF, Miembro de EPUAP, EWMA y SILAHUE

## Historia clínica del paciente y herida

Varón de 69 años con antecedentes personales de ictus, hemiparesia, dislipidemia, hipertensión arterial, insuficiencia cardíaca e infarto agudo de miocardio, antecedentes de diarrea exuberante e incontinencia fecal.

Presenta una úlcera por presión de categoría IV que aparece tras una dermatitis asociada a incontinencia, con varios meses de evolución. Lesión de unos 4 cm de profundidad y 10 cm de diámetro, con un 50% de tejido desvitalizado y un 50% de granulación, con exposición de huesos y tendones. Piel perilesional con eritema exuberante, aparentemente por contacto / mal manejo del exudado. A su llegada a la unidad, se mencionó que se estaba realizando una cura diaria y a veces dos curas por día, realizadas con limpieza con PHMB, hidrofibras como apósito primario y compresas.

Después de la evaluación inicial, el protocolo de tratamiento se definió como:

- Limpieza con Granudacyn® en irrigación a alta presión, con el fin de reducir la carga microbiológica, favorecer el desbridamiento y eritema de la piel perilesional.
- Aplicación de Exufiber® como apósito primario y Mepilex® Border Sacrum como apósito secundario, con el objetivo de optimizar el manejo del exudado y la posibilidad de espaciar los tratamientos y prevenir su agravamiento. El tratamiento se pudo espaciar de 2 a 3 días, siendo necesario realizarlo antes si habían episodios diarreicos.

## Evolución

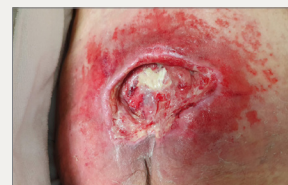A los dos días hubo una evolución significativa de la lesión: El eritema mostró una mejoría sustancial y el paciente, que en el primer tratamiento se quejaba mucho, se encontraba mucho más cómodo con este nuevo protocolo de curas.

Después de 4 días, ya era visible una reducción en la cantidad de tejido no viable, el eritema perilesional había remitido casi por completo y el paciente estaba cómodo durante el tratamiento. Fue posible mantener los apósitos en su lugar y manejar el exudado correctamente.

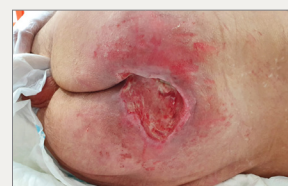En este punto, el paciente es dado de alta y se suspende su seguimiento.

## Resultados

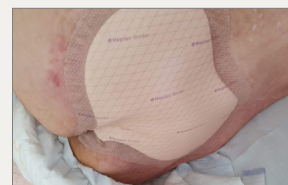- El uso de las soluciones de Mölnlycke® permitió optimizar el manejo del exudado, evitó la fuga del exudado y la consiguiente maceración, y mejoró el dolor del paciente durante el tratamiento de la lesión.
- Reconociendo la limpieza como un paso fundamental en la preparación del lecho de la herida, Granudacyn permitió una limpieza efectiva de la herida, no solo al reducir la carga biológica sino también al controlar la inflamación en la piel perilesional.
- El uso de Exufiber como apósito primario, permitió la absorción y retención del exudado, así como su transferencia al apósito secundario, evitando la acumulación de este en el lecho de la herida. Además, el hecho de que se pueda retirar en una sola pieza, sin dejar residuos en el lecho de la herida, permite optimizar la cicatrización. La selección de Mepilex Border Sacrum como apósito secundario, garantiza "recibir" y retener el exudado de Exufiber, al tiempo que permite un perfecto sellado de los bordes de la herida, evitando fugas y maceraciones, protegiendo y tratando la piel perilesional.
- La elección de estas soluciones permitió mejorar el dolor y la comodidad del paciente, espaciar los tratamientos y mejorar las condiciones del lecho de la herida en un período de tiempo muy corto, además de continuar evitando los factores extrínsecos propios de las úlceras por presión, mientras se está tratando la herida, con Mepilex Border Sacrum.
- Conociendo la etiología de las úlceras por presión, también es fundamental seleccionar materiales que puedan responder a las necesidades de las lesiones, evitando su agravamiento, interviniendo directamente en los factores externos que conducen a su aparición.



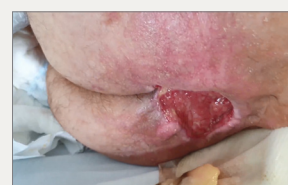Día 0: Inicio del tratamiento



Día 2: Mejora sustancial de la piel perilesional, con reducción del eritema y limpieza del lecho de la herida



Aplicación de Mepilex Border Sacrum



Día 4: No hay signos de eritema en la piel perilesional. El paciente es dado de alta y se va a otra institución

## Úlcera por presión y dermatitis asociada a incontinencia

Fotografías y descripción de caso clínico amablemente proporcionado por el Prof. Dr. Paulo Alves, Profesor Auxiliar de la Universidad Católica Portuguesa/Porto. Presidente APTF, Miembro de EPUAP, EWMA y SILAHUE

### Historia clínica del paciente y herida

Mujer de 82 años con antecedente personal de ictus desde hace un año, dislipidemia, hipertensión arterial y diabetes mellitus tipo II.

Presenta una úlcera por presión de categoría II que aparece tras una dermatitis asociada a incontinencia, de nueve meses de evolución, y detenida en su proceso de cicatrización en la zona de la UPP anterior.

Tras la evaluación inicial, el protocolo de tratamiento se definió como:

- Limpieza en irrigación con Granudacyn® y aplicación de Mepilex® Border Flex para manejo optimizado del exudado y prevención del agravamiento de la lesión. Dadas las características de la lesión, la adaptabilidad del apósito se convierte en un punto fundamental, ya que requería una gran flexibilidad y máxima permanencia, con posibilidad de espaciar los tratamientos. Dada la etiología, la selección de Mepilex Border Flex fue fundamental para evitar que la lesión empeorara. Debido a la incontinencia de esfínteres y la consecuente dificultad para controlar los efluentes, se decidió aplicar el apósito cada tres días.

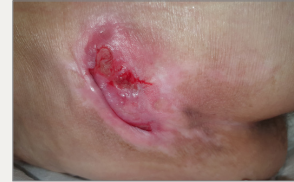### Evolución

En la primera evaluación, la lesión presenta tejido de granulación oscurecido inviable y algo de tejido desvitalizado, con una reducción de alrededor del 20% de su área en tan solo 3 días, con una mejora sustancial de los tejidos presentes.

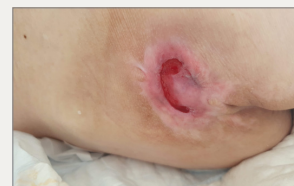Después de 1 mes de tratamiento, la lesión tiene 100% de tejido viable y una reducción del 60% en su área. Dado que los bordes estaban evertidos, el contacto del apósito con el lecho de la herida fue muy difícil, lo que terminó retrasando ligeramente el proceso de cicatrización. Aun así, la lesión, de 9 meses de evolución, y que fue sometida a varios tratamientos locales sin éxito, acabo cicatrizando por completo a los dos meses, incluso con estas dificultades.

### Resultados

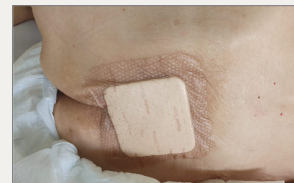- Mepilex Border Flex se presenta como un apósito ideal para zonas de difícil abordaje anatómico, lo que permitió la evolución óptima de cierre en esta paciente.
- En solo 2 meses pudo cerrarse una herida que llevaba 9 meses de tratamiento con múltiples apósitos sin éxito.
- El uso de apósitos que puedan adaptarse a la zona anatómica, sin perder su funcionalidad aun en zonas difíciles, y promoviendo un cierre efectivo de las lesiones, se plantea como la opción terapéutica de elección para este tipo de heridas.



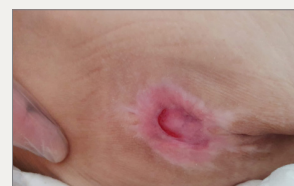Día 0: Inicio del tratamiento con Granudacyn y Mepilex Border Flex. Lesión con 9 meses de evolución.



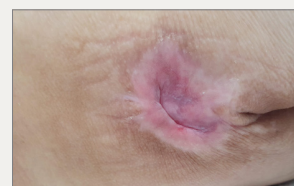
Día 30: Mejora significativa del lecho de la herida, tejido de granulación al 100%. Aunque visualmente pueda parecer más grande, se ha conseguido mitigar el efecto de los bordes evertidos



Aplicación de Mepilex Border Flex



Día 45: Mejoría muy significativa de la lesión, reducción de alrededor del 90% de su área



Día 60: Cierre completo de la lesión

# Úlcera por presión en el calcáneo

Fotografías y descripción de caso clínico amablemente proporcionado por el Prof. Dr. Paulo Alves, Profesor Auxiliar de la Universidad Católica Portuguesa/Porto. Presidente APTF, Miembro de EPUAP, EWMA y SILAHUE

### Historia clínica del paciente y herida

Mujer de 76 años, con antecedentes personales conocidos de síndrome demencial, caída reciente por la que disminuye su movilidad, quedando confinada en cama y Diabetes Mellitus Tipo II.

Desarrolla úlceras por presión de profundidad desconocida, aparentemente debido a las fuerzas de cizallamiento y fricción a las que está sometido el lecho, dada la fricción constante provocada por la agitación psicomotora.

El primer día tras la evaluación, se informó a la familia que, dadas las características de la lesión, era probable que el aspecto de la lesión empeorara, lo que se verificaría al séptimo día. El primer día se opta por una intervención conservadora, con protección de la lesión con Mepilex® Border Heel, optando, por el aspecto y características de la lesión, por el desbridamiento el día 7.

Tras este desbridamiento, se verifica una necrosis de los tejidos más profundos que se agranda hasta la zona de la lesión, que presenta unos 3 x 3 cm, en forma circular.

Se decide mantener Mepilex Border Heel, con el fin de gestionar el exudado, garantizar el desbridamiento autolítico manteniendo el ambiente húmedo ideal y previniendo el agravamiento de la lesión gracias a su tecnología Deep Defense®.

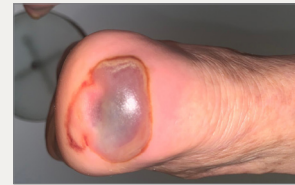### Evolución

Un mes después del inicio del tratamiento, la lesión ya estaba en condiciones para un mayor desbridamiento. Cuando se realiza, se comprueba que la lesión es significativamente menor, el daño cutáneo estaba contenido a la lesión circular y existe una epitelización total de la zona perilesional. La lesión ya no muestra necrosis, sino tejido desvitalizado amarillo.

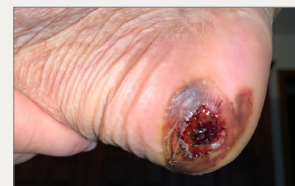La cicatrización continúa, incluso con las dificultades de adherencia al régimen terapéutico por parte de la familia y con la agitación psicomotora del paciente que dificulta que el apósito permanezca posicionado, consiguiendo la curación completa de la lesión a las 10 semanas de tratamiento.

### Resultados

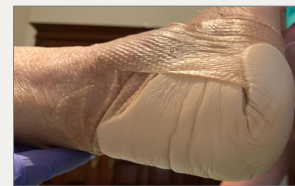- Mepilex Border Heel es la primera opción para las lesiones de calcáneo, ya que está diseñado para promover tanto el tratamiento y la prevención en esta ubicación anatómica.
- Durante el tiempo que duró el tratamiento no se presentaron complicaciones, como fugas, maceración o agravamiento de la lesión, e incluso con episodios repetidos y muy frecuentes de agitación psicomotora, el apósito siempre pudo permanecer posicionado, favoreciendo el ambiente húmedo ideal para la cicatrización de la lesión, favoreciendo el desbridamiento autolítico de la lesión, al mismo tiempo que favoreció su cicatrización.
- Es fundamental seleccionar materiales que puedan dar respuesta a las necesidades de las lesiones, evitando su agravamiento, interviniendo directamente en los factores externos que conducen a su aparición, como es el caso de Mepilex Border Heel, con su tecnología Deep Defense en las úlceras por presión.



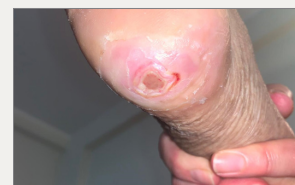Día 0: Inicio del tratamiento con Mepilex Border Heel



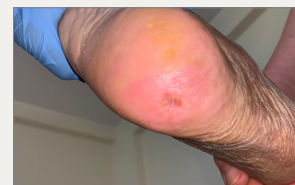Día 7: Desbridamiento cortante con bisturí



Aplicación de Mepilex Border Heel



Día 30: Después del segundo desbridamiento



10 semanas después de iniciar el tratamiento con Mepilex Border Heel, la lesión está cicatrizada.

## Úlcera por presión en el calcáneo

Fotografías y descripción de caso clínico amablemente proporcionado por el Prof. Dr. Paulo Alves, Profesor Auxiliar de la Universidad Católica Portuguesa/Porto. Presidente APTF, Miembro de EPUAP, EWMA y SILAHUE

### Historia clínica del paciente y herida

Mujer de 76 años, con antecedentes personales conocidos de síndrome demencial, caída reciente por la que disminuye su movilidad, quedando confinada en cama y Diabetes Mellitus Tipo II.

Desarrolla úlceras por presión con sospecha de daño tisular profundo, aparentemente debido a las fuerzas de cizallamiento y fricción a las que está sometido en la cama, dada la agitación psicomotora.

En la evaluación inicial, el objetivo del tratamiento inmediato se definió como el alivio de la presión, ya sea a través de los dispositivos de alivio adecuados, como de un apósito protector con la capacidad de reducir el impacto del estrés en los tejidos del calcáneo. En este sentido, se decide seleccionar Mepilex® Border Heel como opción terapéutica, definiendo que permanecería así hasta que la lesión mostrara signos de necesidad de desbridamiento.

### Evolución

Después de un mes de uso de Mepilex Border Heel, se denota el desprendimiento de los bordes, por lo que optamos por el desbridamiento por corte de estos tejidos, verificando que la piel estuviera 100% epitelizada debajo del 70% de la zona lesionada, quedando solo un punto de necrosis, circular, aproximadamente 1,5 x 1,5 cm.

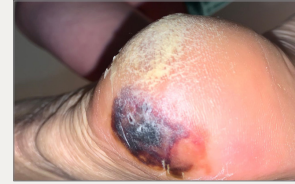La decisión fue mantener Mepilex Border Heel, con el objetivo de mantener el ambiente húmedo ideal para favorecer el desprendimiento atraumático y prevenir infecciones garantizando la prevención de la agravación de la lesión gracias a su tecnología Deep Defense®.

Cuatro días después de esta intervención, el tejido ya estaba húmedo, lo que permitió extraerlo de forma segura con bisturí, dejando el lecho de la herida con aproximadamente un 90% de tejido desvitalizado y un 10% de granulación, superficial y sin signos clínicos de infección.

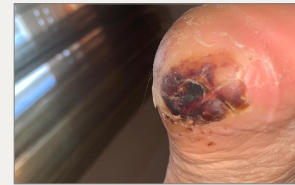Con el uso de Mepilex Border Heel, se logra una curación casi completa sin complicaciones después de 8 semanas.

### Resultados

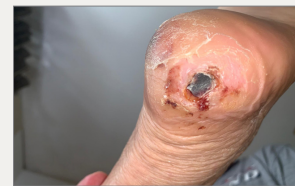- Mepilex Border Heel es la primera opción para las lesiones de calcáneo, ya que está diseñado para promover tanto el tratamiento y la prevención en esta ubicación anatómica.
- Durante el tiempo que duró el tratamiento no se presentaron complicaciones, como fugas, maceración o agravamiento de la lesión, e incluso con episodios repetidos y muy frecuentes de agitación psicomotora, el apósito siempre pudo permanecer posicionado, favoreciendo el ambiente húmedo ideal para la cicatrización de la lesión, favoreciendo el desbridamiento autolítico de la lesión, al mismo tiempo que favoreció su cicatrización.
- Es fundamental la selección de apósitos que pueden evitar el agravamiento de las lesiones interviniendo directamente en los factores externos que conducen a su aparición, como es el caso de Mepilex Border Heel, con su tecnología Deep Defense en las úlceras por presión.



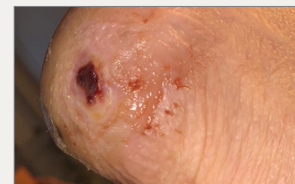Sospecha de lesión de tejido profundo



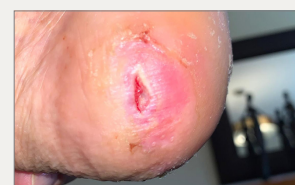Un mes después del inicio del tratamiento, desprendimiento de tejidos en los bordes de la lesión



Un mes después del inicio del tratamiento, después del desbridamiento de los tejidos desprendidos, con epitelización del 100% del área debajo de los tejidos extirpados



5 semanas después de iniciar el tratamiento, el tejido fluctúa y está listo para el desbridamiento



A las 8 semanas del inicio del tratamiento, la lesión aparece de 2 mm de ancho y 5 mm de largo, con tejido de granulación, habiendo cicatrizado el resto de la zona

## Úlcera por presión en el trocánter

Fotografías y descripción de caso clínico amablemente proporcionado por el Prof. Dr. Paulo Alves, Profesor Auxiliar de la Universidad Católica Portuguesa/Porto. Presidente APTF, Miembro de EPUAP, EWMA y SILAHUE

### Historia clínica del paciente y herida

Mujer de 79 años, con antecedentes personales conocidos de síndrome demencial y erisipela en miembro inferior que motivó la hospitalización de la paciente. Durante la hospitalización desarrolló una úlcera por presión en el trocánter izquierdo, mostrando también un eritema no blanqueable en el trocánter derecho. A pesar de presentar cierto grado de dependencia antes de la hospitalización, regresa a casa totalmente dependiente y con dificultad para iniciar fisioterapia, ya que se estaba produciendo una ola pandémica. Por ese mismo motivo, el acceso de los profesionales del centro de salud fue muy limitado, razón por la cual el cuidador estaba a cargo del tratamiento, según indicación de los profesionales de CS con gasas y compresas de vaselina, con agravamiento progresivo de la lesión.

En este punto, la nieta, médica, decide pedir ayuda especializada, por lo que la evalúan en casa.

En la evaluación inicial, presentó una UPP categoría II, de aproximadamente 3 cm<sup>2</sup> de diámetro, con 50% de tejido desvitalizado y 50% de necrosis seca. El paciente tuvo gran dificultad para acostarse contralateralmente, lo que dificultó aliviar la presión necesaria. Presentaba piel perilesional con eritema inalterable y con algunas lesiones por adhesivos, sospechando en una de las zonas circundantes la posibilidad de una lesión de tejido profundo que desarrollaría otra lesión, que se acabará después por presentar. La familia fue informada de inmediato.

La limpieza se realizó con Granudacyn<sup>®</sup>, Granudacyn gel y Mepilex<sup>®</sup> Border Flex como apósito secundario con el objetivo de manejar el exudado y reducir el impacto de las fuerzas de presión y cizallamiento. También se definió un plan de rehabilitación para el paciente, siendo incentivada a posicionarse en una silla de ruedas, tratando de aumentar los períodos de alivio de presión que, por el contexto del paciente, no siempre fue posible cumplir.

### Evolución

A los 2 días aparece la segunda lesión superficial, mostrando 0,5 cm de diámetro y tejido desvitalizado al 100%. Se informó nuevamente a la familia que era posible un aumento de la lesión, dada la lesión ya instalada a nivel de los tejidos profundos. A pesar de todo, se mejoró la piel perilesional y las lesiones apenas presentaban tejido desvitalizado.

Después de 10 días, se decide añadir Exufiber<sup>®</sup> al tratamiento. La opción de incluir un apósito primario es con el objetivo de poder espaciar los tratamientos, dada la complejidad de los tiempos de pandemia que se vivieron. El tratamiento se cambia de cada 2 a 3 días a 6 a 7 días.

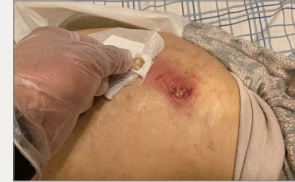El día 25 se mejoran ambas lesiones. La lesión 1 tiene ahora un diámetro de 2 cm, 60% de tejido desvitalizado y 40% de granulación. La lesión 2 es más pequeña. Aún persiste turgencia a la palpación y eritema inalterable en la piel perilesional, por no adherencia a las medidas de alivio de presión.

Tras 40 días de tratamiento, ambas lesiones están completamente epitelizadas. A pesar de ello, y dada la fragilidad de la piel, se decide mantener la protección con Mepilex Border Flex durante otros 10 días, con el fin de proteger el tejido recién formado y reducir el impacto de las fuerzas externas que provocan las UPP.

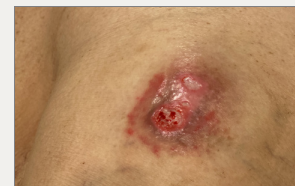El día 50, en la última evaluación de la paciente, la piel está perfectamente regenerada, sin ningún signo de eritema.

### Resultados

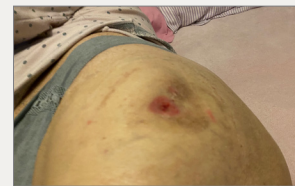- La selección en la fase inicial de un gel ayudó al desbridamiento y mantenimiento de un ambiente húmedo, en una lesión que se presentaba deshidratada en la fase inicial.
- El uso posterior de la combinación de Exufiber y Mepilex Border Flex permitió el espaciamiento de los tratamientos, el seguimiento del exudado (que permitió a la enfermera evaluar la necesidad de realización de cambio de apósito), el manejo del exudado y el control de la carga microbiana en de forma eficaz, sin presentarse complicaciones durante el tratamiento y habiendo demostrado ser eficaz en la reducción del impacto de los factores extrínsecos que conducen a la aparición de úlceras por presión.



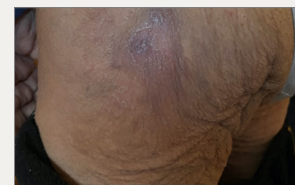Inicio, UPP categoría II, tratamiento previo con gasa y compresa de vaselina



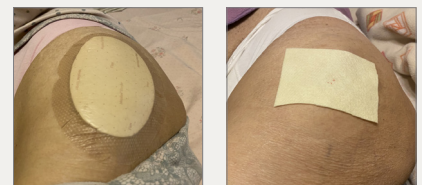
Día 23: Mejoría de ambas lesiones



Día 40: Epitelización completa de la lesión



Día 50: Herida completamente cicatrizada, sin ningún signo de eritema no blanqueable



Izquierda: Aplicación de Mepilex Border Flex  
Derecha: Aplicación de Exufiber

## Úlcera por presión en el calcáneo

Fotografías y descripción de caso clínico amablemente proporcionado por el Prof. Dr. Paulo Alves, Profesor Auxiliar de la Universidad Católica Portuguesa/Porto. Presidente APTF, Miembro de EPUAP, EWMA y SILAHUE

### Historia clínica del paciente y herida

Mujer de 87 años con antecedentes personales conocidos de síndrome demencial y totalmente dependiente de las actividades de la vida diaria. Presenta una úlcera en la región externa del calcáneo derecho, con 5 meses de evolución y tratamiento realizado por el cuidador con gasa vaselinada y compresas "para proteger la fricción", ya que el paciente presenta frecuentes episodios de agitación psicomotora lo que provoca una gran fricción en la zona.

Nuestro equipo es requerido tras un empeoramiento progresivo de la lesión.

En la primera evaluación presenta 2 UPP de categoría II; lesión 1, superior, de aproximadamente 1 cm de diámetro, y lesión 2, inferior, de aproximadamente 3 cm de diámetro, ambas con una profundidad de aproximadamente 5 mm. La lesión 1 tiene 100% de tejido desvitalizado y la lesión 2 un 100% de tejido de granulación, pero exudado purulento e hiperqueratosis perilesional

Se decide realizar limpieza en irrigación con Granudacyn®, desbridamiento de la lesión con bisturí y aplicación de Mepilex® Border Flex Oval, con el objetivo de manejar el exudado y reducir el impacto de las fuerzas de fricción mencionadas por el cuidador. El tratamiento se realizó cada 5 a 7 días.

### Evolución

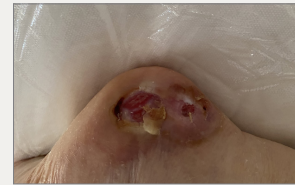A los 7 días de tratamiento, la lesión 1 mantiene las mismas dimensiones y características, pero la lesión 2 presenta una reducción muy significativa de sus dimensiones, con 1 cm de diámetro, superficial y en granulación. La piel perilesional está completamente íntegra y sin ningún signo de fuga o maceración.

Tras 21 días de tratamiento, la lesión 2 epitelizó y la lesión 1 era superficial, con tejido de granulación al 100%. En este momento, y debido a la disponibilidad de material del servicio, se sustituye Mepilex Border Flex Oval por Mepilex Border Flex cuadrado.

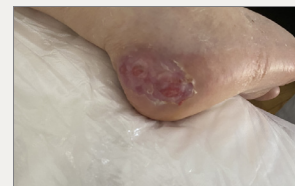36 días después del inicio del tratamiento, ambas lesiones estaban completamente cicatrizadas.

### Resultados

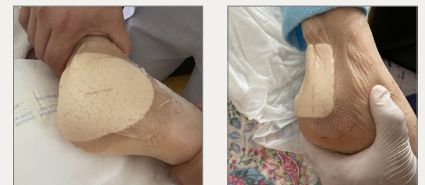- La selección de las soluciones de Mölnlycke®, mediante la limpieza con Granudacyn y el uso de apósitos Mepilex Border Flex, permitió una optimización de la cicatrización, consiguiendo el cierre de las lesiones en poco más de un mes, en lesiones con 5 meses de evolución.
- La limpieza de la herida es un paso fundamental en la preparación del lecho de la herida y sin la cual no se conseguirá cicatrizar. En este caso, fue fundamental seleccionar una solución limpiadora con capacidad antimicrobiana, Granudacyn, ya que la herida presentaba signos de una alta carga microbiana y no fue necesaria ninguna intervención adicional aparte de la limpieza y el desbridamiento. En esto también contribuyó a la capacidad de retener y controlar la carga microbiana de Mepilex Border Flex.
- El cuidador mencionó la capacidad del apósito para permanecer en su lugar, aún con toda la agitación psicomotora del paciente, y los profesionales de salud refirieron la excelente capacidad para manejar el exudado del apósito, incluso bajo presión y fricción constantes, sin que se presenten fugas o maceración, incluso con espaciado de tratamientos.



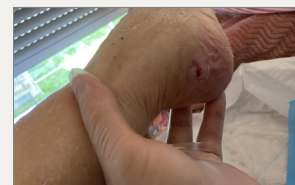Inicio: Antes de la limpieza y desbridamiento



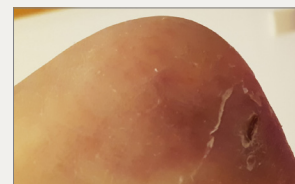
Inicio: Después de la limpieza y desbridamiento



Aplicación de Mepilex Border Flex Oval en la fase inicial. Aplicación de Mepilex Border Flex cuadrado



Día 28: Después de la limpieza y el desbridamiento.



Día 36: Lesiones cicatrizadas



## Quemadura pediátrica

Fotografías y descripción de caso clínico amablemente proporcionado por el Prof. Dr. Paulo Alves, Profesor Auxiliar de la Universidad Católica Portuguesa/Porto. Presidente APTF, Miembro de EPUAP, EWMA y SILAHUE

### Historia clínica del paciente y herida

Niño de 19 meses con quemadura térmica por contacto con estufa. Cuando se dieron cuenta de la lesión, los padres inmediatamente enfriaron la lesión con agua fría.

Tras valoración en urgencias presenta quemadura de segundo grado con amplia flictena, y se opta por iniciar tratamiento con sulfadiazina de plata y compresas. A las 48 horas, el niño mostró signos de dolor severo, por lo que se decide por retirar el apósito. En la retirada se observa una gran maceración y exudado purulento.

Se decide suspender el primer tratamiento e iniciar nuevo tratamiento con limpieza con Granudacyn®, desbridamiento de la flictena, nueva limpieza de la herida y aplicación de Mepilex® Transfer Ag.

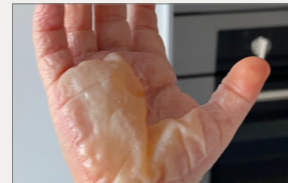### Evolución

A los 3 días de iniciar este tratamiento, la mejoría fue muy significativa. Ya no presentaba ninguna maceración, se observaba una zona de epitelización muy importante y el niño no mostraba ningún signo de dolor o malestar. Se realiza un nuevo desbridamiento y se mantiene el plan de tratamiento.

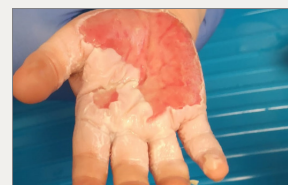La epitelización se consigue a los 10 días de tratamiento, 14 días desde el inicio de la lesión.

### Resultados

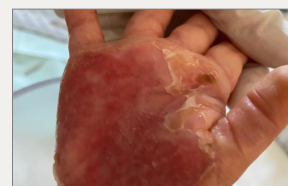- La quemadura en la mano es una situación compleja, más aún cuando se trata de un niño. El control del dolor, la gestión óptima del exudado y la disminución del riesgo de infección son esenciales para evitar posibles complicaciones. El uso de la solución de Granudacyn en la limpieza de heridas, permitió una correcta preparación del lecho de la herida sin dolor, mientras que la utilización de Mepilex Transfer Ag, un apósito antimicrobiano con plata permitió un correcto manejo del exudado, perfectamente adaptable a la zona anatómica, tratando la complicación causada por la opción terapéutica previamente seleccionada, así como una curación óptima, sin más complicaciones, después de 10 días de tratamiento.



Presencia de flictena tras quemadura térmica segundo grado.



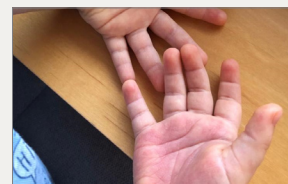
Día 1: Lesión desbridada al inicio del tratamiento



Día 3: Inicio de tratamiento con Granudacyn y Mepilex Transfer Ag



Aplicación de Mepilex Transfer Ag



Día 10: Epitelización completa tras tratamiento con Granudacyn y Mepilex Transfer Ag.

# Soluciones Mölnlycke®



## Granudacyn®

Ref.	Tam. cm	Env.	TRP
360150	50 ml	1	20
360100	250 ml	1	15
360101	500 ml	1	12
360102	1000 ml	1	6
360103*	500 ml	1	12
360104*	1000 ml	1	6

\* Solución de irrigación para TPN



## Mepilex® Border Sacrum

Ref.	Tam. cm	RET	TRP
282410	22 x 25	10	30
282010	16 x 20	10	50

C.N.	Tam. cm	RET	TRP
495747	22 x 25	3	18



## Granudacyn® Gel

Ref.	Tam.	Env.	TRP
360107	50g	1	12
360108	100g	1	12
360106	250g	1	15



## Mepilex® Border Heel


Ref.	Tam. cm	RET	TRP
282710	22 x 23	10	30



## Mepilex® Border Flex

Ref.	Tam. cm	RET	TRP
595200	7,5 x 7,5	5	50
595300	10 x 10	5	50
595000	12,5 x 12,5	5	50
595400	15 x 15	5	50
595600	15 x 20	5	50

C.N.	Tam. cm	RET	TRP
491126	10 x 10	3	30
491134	15 x 15	3	60



## Exufiber®


Ref.	Tam. cm	RET	TRP
709900	5 x 5	10	40
709901	10 x 10	10	80
709903	15 x 15	10	60
709904	20 x 30	5	25
709908	1 x 45	5	25
709909	2 x 45	5	25

C.N.	Tam. cm	RET	TRP
496752	10 x 10	3	24
496760	15 x 15	3	18



## Mepilex® Border Flex Oval

Ref.	Tam.	RET	TRP
583500	7,8 x 10	1	50
583300	13 x 16	1	35
583400	15 x 19	1	45



## Mepilex® Transfer Ag

Ref.	Tam. cm	RET	TRP
394000	7,5 x 8,5	10	70
394100	10 x 12,5	5	50
394700	12,5 x 12,5	5	50
394800	15 x 20	10	50
394500	20 x 50	2	12

Más información en [molnlycke.es](http://molnlycke.es)

Mölnlycke Health Care, Av. de la Vega 15, Edif.3 - 3ª Planta. 28108 Alcobendas (Madrid) Tel. 914841320  
Los nombres, logotipos y marcas comerciales de Mölnlycke, Exufiber, Mepilex y Mepitel están registrados por una o más empresas del grupo Mölnlycke Health Care. ©2021 Mölnlycke Health Care AB. Todos los derechos reservados.