

Eficiencia clínica y tecnológica



Captura y bloquea el exudado, incluso bajo compresión, reduciendo el riesgo de fugas y minimizando la maceración^{3,4,9}



Transfiere eficazmente* el exudado de la herida hacia el apósito secundario^{1,2}



Promueve el desbridamiento autolítico, manteniendo el lecho de la herida limpio incluso después de la retirada⁴



Íntegro, favorece una retirada fácil y atraumática en una sola pieza^{3,4,8,9}

Casos clínicos Exufiber[®]

1.

Paciente con dehiscencia quirúrgica

Fullana Matas, Antonia. Hospital de Manacor. Islas Baleares

Paciente mujer, de 39 años de edad, intervenida quirúrgicamente de fractura de tibia izquierda.

Un mes después presenta infección de herida quirúrgica con una dehiscencia de sutura e ingresa en la unidad. La lesión de 5'5x2 cm con un 100% de tejido desvitalizado (fibrina y exudado abundante de aspecto seroso), presenta exposición de la placa de titanio implantada.

Se procede a lavado con suero fisiológico de la herida, se toma muestra de cultivo y se administra tratamiento antibiótico correspondiente.

Tras ello se pautan curas diarias con Exufiber® y como apósito secundario Mepilex® Border.

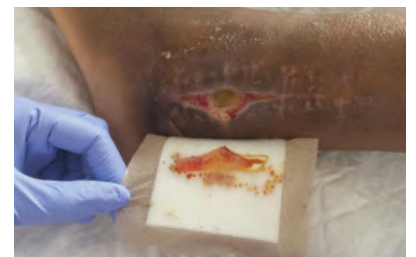A los 5 días tan sólo, presenta herida con el 90% de tejido de granulación y disminución de la cantidad de exudado, motivo por el cual se le da el alta con recomendación de seguir las curas mediante lavado con SF, Exufiber® y como apósito secundario Mepilex® Border.

En tan sólo 12 días presenta tejido de granulación 100%, ya no hay exposición de placa y presenta unas medidas de 4x1'5 cm con una evolución excelente.

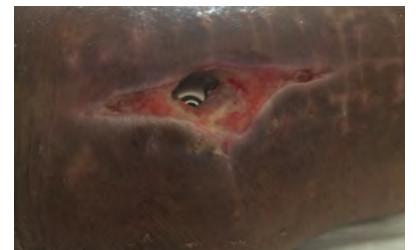El cambio de apósito fue atraumático durante todo el proceso.



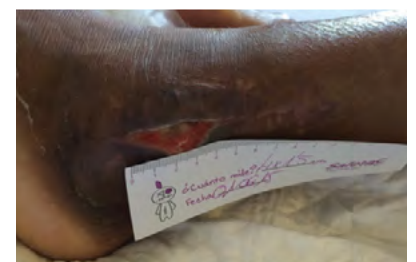20/05/15
Inicio tratamiento



Retirada completamente íntegra y atraumática



Exposición de placa implantada



01/06/15
Tejido granulación 100%

Conclusiones: La paciente no presentó dolor durante ni después del cambio de apósito. Exufiber® facilitó el desbridamiento autolítico, realizando una gestión óptima del exudado y ayudando a eliminar el tejido esfacelado. A pesar de la alta cantidad de exudado de la lesión, en ningún momento presentó maceración.

2.

Úlcera por presión - sepsis grave

Fullana Matas, Antonia. Hospital de Manacor. Islas Baleares

Paciente mujer de 72 años, que sufre ictus isquémico en 2012, con deterioro cognitivo progresivo importante.

HTA de larga evolución, Incontinencia urinaria, portadora de sonda vesical permanente. Dependiente para actividades de la vida diaria. Escala Braden de 9.

Acude a urgencias por presentar fiebre y malestar general. Presenta upp en sacro de un año de evolución.

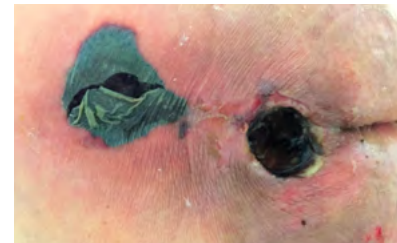El diagnóstico médico es sepsis grave con origen UPP, motivo por el cual ingresa en la unidad de hospitalización.

En la valoración de sus lesiones, presenta 2 escaras necróticas secas, en las cuales se procede a desbridamiento cortante. Del proceso resultan finalmente 2 úlceras con medidas de 4'5x3 cm y 5x5 cm, lecho de la herida con tejido desvitalizado necrótico blando al 100%, de muy mal olor y abundante exudado purulento. Se procede a lavado con SF y clorhexidina y se procede a realizar la recogida de muestra.

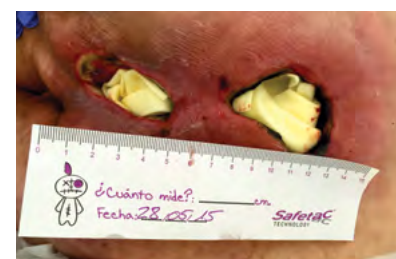Se administran antibióticos endovenosos y se pautan curas cada 24 horas, realizando abundante lavado con SF y posterior aplicación de Exufiber®. Como apósito secundario se utiliza Mepilex® Border Sacrum (cambios posturales cada 3 horas).

Durante 7 días se realizan curas diarias pautadas con Exufiber® y Mepilex® Border Sacrum con un resultado excelente. Tanto en el tratamiento del exceso de carga bacteriana como en el favorecimiento del desbridamiento de tejido desvitalizado. Todo ello gestionando favorablemente el abundante exudado purulento.

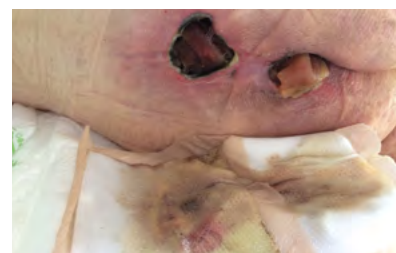Una vez se consiguieron heridas limpias y con tejido de granulación, se procedió a colocar la terapia de presión negativa. La piel perilesional que en el momento del ingreso estaba dolorida y con evidentes signos de infección a la semana aparecía con una tonalidad normal e intacta. No hubo maceración de la zona en ningún momento a pesar de la gran cantidad de exudado.



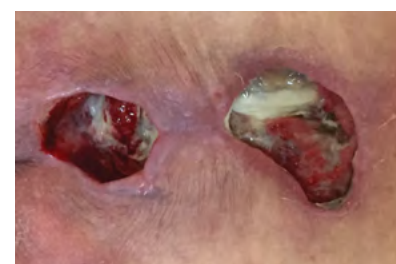26/05/15
Ingreso de la paciente



28/05/15
Inicio tratamiento Exufiber®



Gestionando el exceso de exudado



05/06/15
Lesiones limpias para iniciar terapia presión negativa

Conclusiones: Exufiber® captura y bloquea fluidos y bacterias, gracias a la nueva tecnología Hydrolock®, consiguiendo una gestión óptima del exudado, ayudando al desbridamiento y al control de la carga bacteriana.

3.

Paciente con úlcera vascular venosa

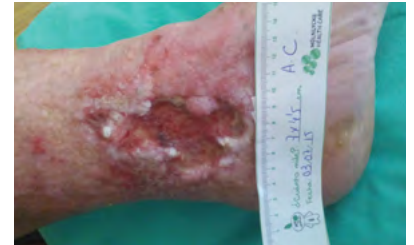Arribas, Carolina. Enfermera Residencia Bonanova, Palma de Mallorca

Paciente masculino de 82 años de edad con insuficiencia venosa crónica, antecedentes de lobectomía temporal derecha por epilepsia temporal y adenocarcinoma de próstata.

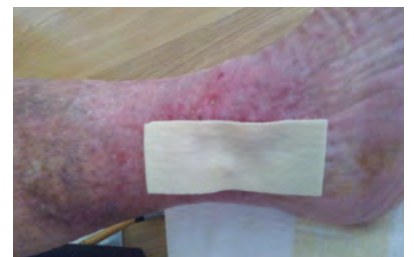Presenta úlcera venosa de larga duración (más de 20 años), con infecciones recurrentes (MRSA , Pseudomona,...) que al inicio del tratamiento con Exufiber® presentaba cultivo negativo.

En el momento de realizar la valoración se observa enrojecimiento de bordes, piel circundante macerada, lecho de la herida con esfacelos y nivel de exudado alto.

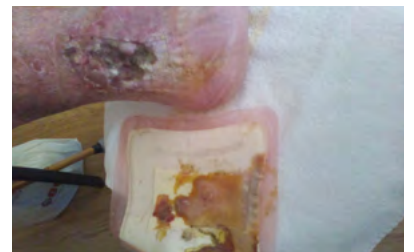Se inicia tratamiento con Exufiber® el día 3/07/15 añadiendo además hidrogel y apósito de espuma de poliuretano, realizando cambios de apósito cada 24 horas. A partir del inicio de la tercera semana el nivel de exudado se ha reducido de alto a moderado, secundario a una reducción del tamaño de la herida.



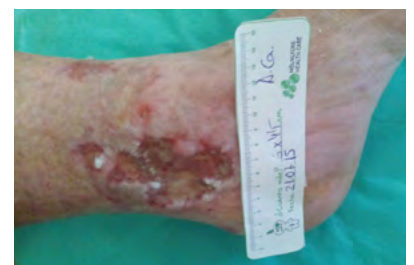03/07/15
Inicio tratamiento



Exufiber®



Retirada de Exufiber® y apósito secundario



21/07/15
Reducción nivel de exudado

Conclusiones: Exufiber® se ha comportado correctamente en la gestión del exudado, favoreciendo la creación de un ambiente húmedo óptimo en la herida y consiguiendo con ello un aumento de la cicatrización y una disminución del nivel de exudado producido por la lesión.

4.

Herida con pérdida de sustancia

Pou Suñer, Concepció. ABS Sarrià de Ter-Girona (Pont Major). Gerona

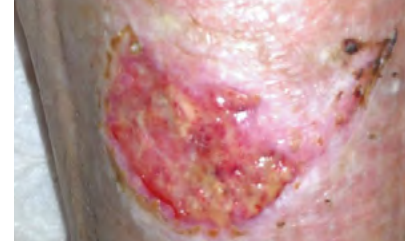Mujer de 66 años de edad, con antecedente de insuficiencia venosa crónica, se deriva a la consulta de enfermería desde el hospital.

Presenta herida con pérdida de sustancia producida por traumatismo. Manifiesta dolor, presenta bordes edematosos y abundante exudado serosanguinolento.

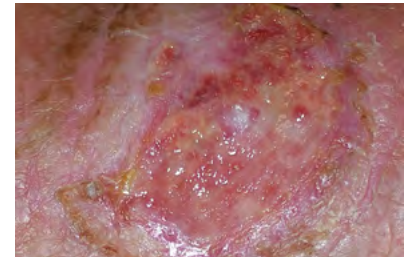
Se inicia tratamiento con Exufiber®, cubriéndolo con apósito convencional y se aplica vendaje de compresión en toda la pierna.

Se pauta cura cada 48 horas a fin de vigilar la evolución de la herida y descartar infección clínica. Durante el proceso de retirada del apósito en las curas, se humedece el apósito con suero salino para facilitar la maniobra.

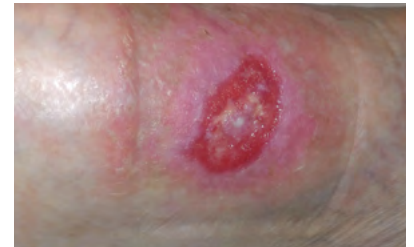En apenas un mes se produjo la epitelización completa de la lesión, evidenciando el excelente comportamiento de Exufiber®.



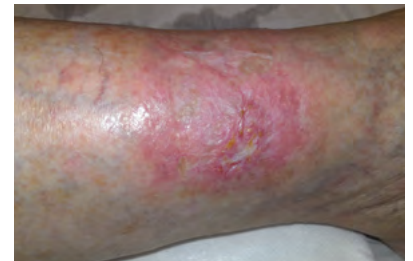25/05/15
Inicio tratamiento



01/06/15



15/06/15
Rápida evolución de la lesión



22/06/15
Cierre de la lesión

Conclusiones: Óptima evolución de la herida. En todos los cambios de apósito se observa una retención total del exudado, retirándose el apósito íntegramente. La capacidad de captura del exudado es única gracias a la composición 100% alcohol de polivinilo. Además, las fibras de Exufiber® están entrelazadas en todas direcciones y fijadas mecánicamente entre sí, lo que ofrece una alta integridad del apósito también en mojado. Fácil adaptabilidad, ausencia de dolor y tolerancia excelente por parte de la paciente.

5.

Epidermólisis Bullosa Distrófica Recesiva

Romero, Natividad. Enfermera de DEBRA España. Asociación de Epidermólisis Bullosa

Paciente varón de 14 años de edad, afecto de EBDR (uno de los subtipos más severos). Entre las manifestaciones de este paciente podemos destacar: ampollas y heridas (tanto agudas como crónicas), anemia crónica, sindactilia y retracciones articulares, osteoporosis, retraso en el crecimiento, disfagia (paciente portador de gastrostomía), prurito y dolor, entre otras.

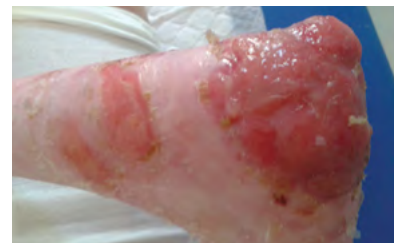
Valoramos una lesión crónica, localizada en codo derecho, de más de dos años de evolución. Previamente se habían probado diferentes opciones de tratamiento, desde antibióticos tópicos y cremas con corticoides combinados con el uso de diferentes apósitos como espumas e hidrocoloides, así como apósitos de plata, etc.

La herida presenta gran cantidad de exudado, lecho de la herida irregular con indicios de fibrina e hipergranulación. Bordes inflamados, eritematosos, secos y con zonas costrosas y con restos de exudado. Se inicia tratamiento con Exufiber®, pautando curas cada 48 horas, utilizando como apósito secundario Mepilex®.

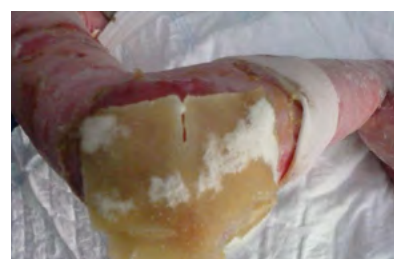Tras las primeras curas con el apósito, la herida toma un aspecto mucho más plano, sin tantas irregularidades y con unos bordes menos inflamados. La piel perilesional se mantiene en buenas condiciones dada la alta capacidad de absorción del apósito y desaparecen las pequeñas zonas de maceración que había previamente al uso del apósito.

La retirada del apósito es muy buena, completamente atraumática en el lecho de la herida. Un aspecto importante a destacar es que utilizamos el apósito directamente sobre el lecho de la lesión, sin interponer una lámina de silicona o una interfase, cosa que hasta ahora nunca habíamos hecho en EB con otros apósitos como los alginatos o las hidrofibras de hidrocoloide, por miedo a que se quedasen adheridos al lecho de la lesión, produciendo complicaciones.

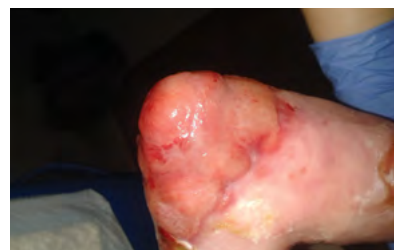El paciente no manifiesta dolor ninguno a la retirada, ya que el apósito se ha gelificado y sale de una pieza. La gestión del exudado es muy buena, permitiendo espaciar las curas a 48 horas, incluso el fin de semana se espaciaban las curas a 72 horas. Finalizamos el estudio con Exufiber® cuando el exudado disminuye notablemente y por tanto la herida no requiere seguir utilizando el apósito. Al finalizar el caso, la herida presenta un tamaño menor y un mejor aspecto del lecho de la herida.



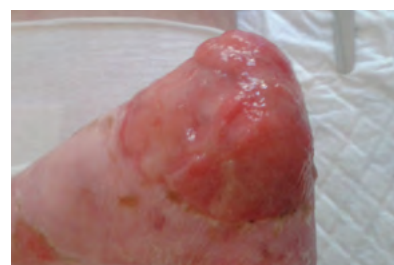29/04/15
Inicio tratamiento



01/05/15
Gestión perfecta del exudado



13/05/15
Disminución tamaño herida



25/05/15
Fin de tratamiento con Exufiber®

Conclusiones: El paciente y su cuidadora, así como el personal de enfermería, se mostraron contentos y satisfechos con la evolución de la lesión durante el tiempo de uso de Exufiber®, ya que se mostró atraumático utilizándolo en una lesión exudativa de EB, gestionó el alto nivel de exudado sin permitir fugas y se retiró de manera íntegra, a la vez que mejoró el aspecto y redujo el tamaño de la herida.

Paciente de sexo femenino, de 88 años de edad, con múltiples patologías como ACxFA, valvulopatía aórtica, estenosis arterial carotídea, HTA, entre otras. Paciente totalmente dependiente, desplazándose en silla de ruedas.

Es remitida a la consulta de curas complejas presentando una UPP sobre el tendón de Aquiles derecho, provocada por un mal apoyo de la pierna en el estribo de la silla de ruedas.

En el momento de la valoración presenta unas dimensiones de 8x4 cm. Lecho de la herida con un 60% de tejido de granulación (con algún islote de tejido hipergranulado) y un 40% de tejido esfacelar y fibrina. Bordes macerados y con irritación, nivel de exudado muy abundante, pero sin presencia de signos de infección. La paciente manifiesta dolor en las curas.

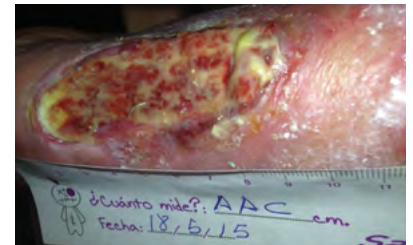
El 18 de mayo se inicia tratamiento con Exufiber® para el control del exudado y Mepilex® como apósito secundario, aplicando además vendaje con venda de tracción corta. Se aplica pasta Lassar en piel perilesional y AGHO en el resto de la pierna con cambio de apósito dos veces a la semana.

Tras el primer cambio de apósito se evidenció la alta adaptabilidad de Exufiber® acoplándose perfectamente a la zona, sin ruptura de las fibras en el momento de la retirada y una gran capacidad de absorción del exudado. La paciente no manifestó dolor en el momento de la retirada del apósito.

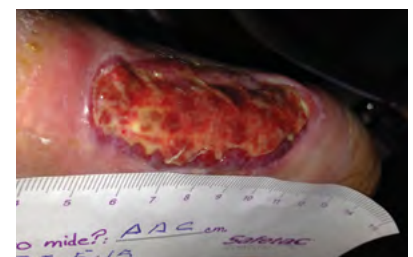Con el control del exudado la piel perilesional mejoró muchísimo, favoreciendo la cicatrización de la herida, así como la calidad del tejido de la lesión.

En tan solo dos meses se pasó de tener una herida de 8x4 cm a una herida de 3x1 cm.

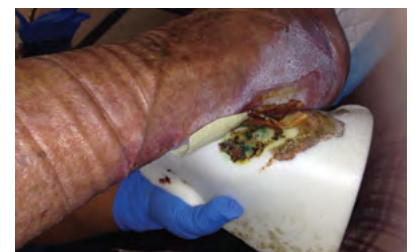Conclusiones: La gran capacidad de absorción del exudado de Exufiber® permitió mantener la zona perilesional sin casi maceración, ayudando a mejorar la calidad del tejido del lecho de la herida y favoreciendo así una cicatrización rápida y eficaz. La tecnología Hydrolock® bloquea el exudado eliminando los espacios muertos dentro de sus fibras, permitiendo minimizar la libertad de fluidos, lo que obtiene una retención superior y se minimiza la maceración.



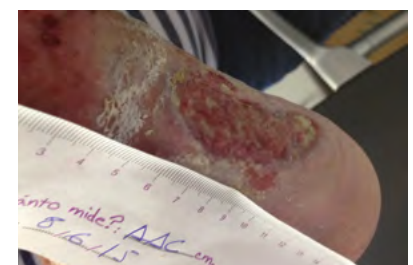18/05/15
Inicio tratamiento



25/05/15
Rápido acercamiento de los bordes de la herida



Suave retirada de Exufiber® y Mepilex®



Rápida evolución en 20 días

7.

Dehiscencia quirúrgica

García Sánchez, Francisco José. Enfermero CS Puertollano 3 y Profesor Asociado UCLM. Ciudad Real.

Paciente de 80 años que presenta dehiscencia quirúrgica tras ser ingresada en marzo de 2015 para intervención abdominal por hernia y colocación de malla.

Tras un mal postoperatorio que conlleva antibioterapia y drenaje tipo redón, es dada de alta al mes del ingreso.

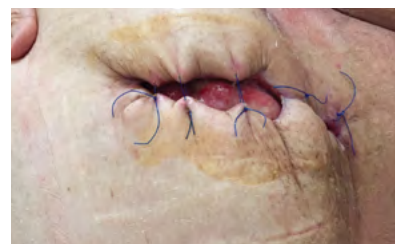Presentando seroma sanguinopurulento muy abundante, es ingresada de nuevo e intervenida para sustituir malla, permaneciendo en planta ahora durante 40 días.

Dada de alta final en mayo de 2015 con dehiscencia y con bordes aproximados con sutura como se puede apreciar en las primeras fotos.

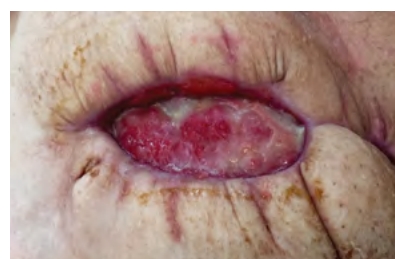Al inicio de tratamiento, la lesión presentaba exudado seroso abundantísimo, teniendo que hacer curas cada 12 horas. Se utilizaban varios alginatos y dos apósitos hidropoliméricos en cada una de las curas.

Al comenzar a usar Exufiber® se aprecia como retiene adecuadamente el exudado.

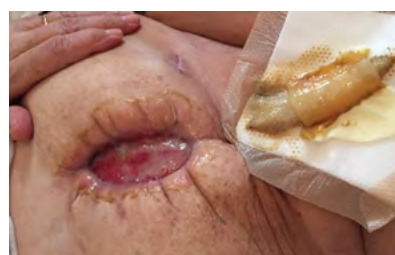Apesar de que algunas curas se realizan en hospital por indicación del servicio de cirugía (y en ellas se usa cura convencional con gasas), siguiendo con la pauta de aplicación de Exufiber® se ha observado una reducción considerable de la herida, sin macerar ni el lecho, ni los bordes, ni la piel perilesional.



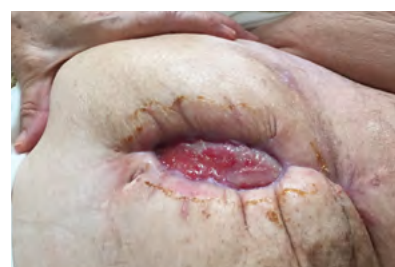08/06/15
Inicio tratamiento



17/06/15



24/06/15
Retirada íntegra de Exufiber®



08/07/15
Gran disminución tamaño herida

Conclusiones: Exufiber beneficia a los pacientes con lesiones que presentan un alto nivel de exudado por su alta capacidad de retención. Las fibras de Alcohol de polivinilo (PVA) de Exufiber® bloquean el exudado, eliminando los espacios muertos dentro de sus fibras, permitiendo así minimizar la libertad de fluidos, lo que obtiene una retención superior.

Lesiones por linfedema

Bellón Arboledas, Josefina. Enfermera consultora Heridas Crónicas. UGC Torreperogil. Jaén.

Paciente de sexo femenino de 69 años, con antecedentes de pancreatitis y colelitiasis.

Desde hace 3 años y medio inicia problema circulatorio con linfedema y múltiples lesiones en ambas piernas, muy irregulares y extensas y con abundante exudado. Ambas presentan lecho de tejido desvitalizado y piernas en forma de botella de champagne invertido.

La paciente refiere no salir a la calle ni dormir, pues tiene un dolor insoportable (EVA:10). Tras visitar gran número de especialistas sin mejoría aparente, presenta un alto grado de desesperanza.

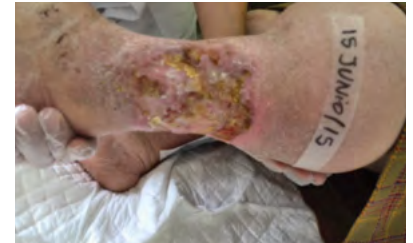Tras ser derivada por su enfermera de referencia a esta unidad, se realiza evaluación y tras observar el muy elevado nivel de exudación (mientras permanecía en sala de espera produjo un charco de exudado linfático en el suelo) e intentar otros tratamientos en esta unidad, se inicia tratamiento con Exufiber® aplicado en combinación con apósito secundario y medias de compresión hechas a medida.

La aplicación de Exufiber® permitió realizar las curas sucesivas cada 3-4 días.

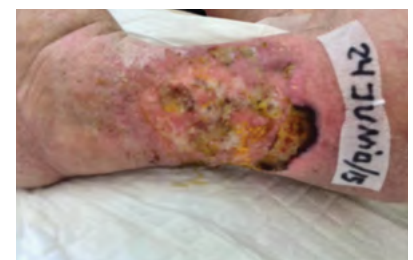Además desde el inicio de tratamiento la paciente refiere conseguir dormir por la noche y salir a la calle.

El aspecto de las lesiones ha mejorado, no precisando cambio nada más que cada 4 días. El dolor se ha reducido muchísimo, convirtiéndose en moderado (EVA: 4)

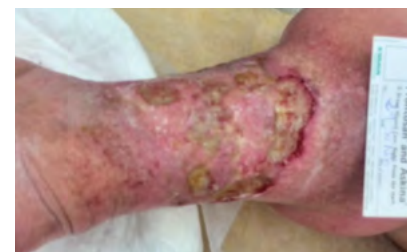La lesión que inicialmente era más extensa se ha reducido en 4 pequeñas y el edema ha disminuido.



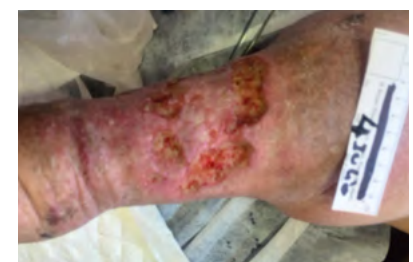15/06/15
Inicio tratamiento



24/06/15



29/06/15
Controlado el exceso de exudado



04/07/15
Disminución tamaño herida

Conclusiones: Gracias a la tecnología Hydrolock®, Exufiber® bloquea el exudado, permitiendo minimizar la libertad de fluidos, obteniendo así una retención superior. Al manejar eficientemente el exceso de exudado, Exufiber® ha permitido distanciar las curas, disminuir el dolor y hacer una vida normal. La paciente vuelve a ser autosuficiente y puede dormir por la noche; y lo más importante, vuelve a estar animada al ver que las lesiones tienen solución.

Neo de Pulmón con salida

Bellón Arboledas, Josefina. Enfermera consultora Heridas Crónicas. UGC Torreperogil. Jaén.

Paciente de 63 años de edad que se le diagnostica Neo de pulmón con salida en zona parietal derecha, sin antecedentes patológicos de interés.

Lesión de 10x10 cm en forma circular, con zona desvitalizada en lecho de la lesión, de color blanquecino, muy sangrante al simple tacto, con bordes engrosados y lecho en relieve. Olor exagerado.

Presentaba además dolor elevado. (EVA:8)

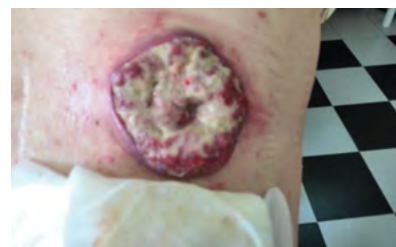Se inicia tratamiento con alginato y apósito hidrocélular secundario, precisando curas cada 24 horas. Frecuentemente la cuidadora debe cambiar antes los apósitos por su saturación.

Iniciamos tratamiento con Exufiber® y como apósito secundario Mepilex® Border. En zona de la perilesión se aplica además crema de óxido de Zinc, ya que presenta eritema por fuga de exudado.

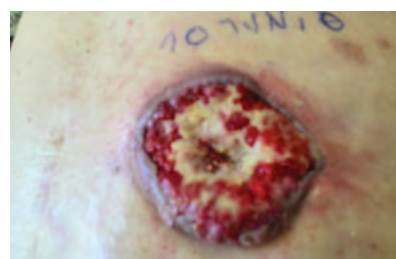Inicialmente se pautan las curas cada 48 horas y posteriormente se pueden espaciar hasta los 3-4 días, observando un excelente manejo del exudado por parte de Exufiber®.

En tan solo 2 meses la lesión se reduce hasta tan solo presentar un tamaño de 1x0,5 cm, prácticamente cicatrizada.

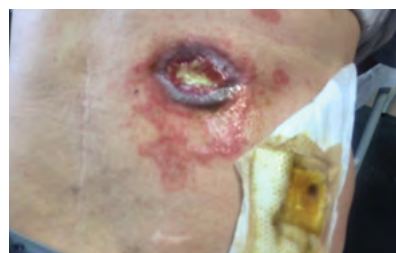El dolor ha desaparecido. (EVA:0)



13/05/15
Inicio tratamiento



10/06/15



01/07/15
Gestión del exceso de exudado

Conclusiones: Exufiber® se mostró como una opción eficaz en cuanto al manejo del exudado, ayudando además en el desbridamiento autolítico. Respetó la piel perilesional, ya que previene las fugas de exudado y en todo momento se pudo retirar íntegramente después de cada cura, sin dejar ningún resto. Las fibras de Polivinilo de Alcohol (PVA) de Exufiber® están entrelazadas en todas direcciones y fijadas mecánicamente entre sí, lo que ofrece una alta integridad del apósito también en mojado.

10.

Úlcera por Presión en la zona sacra

Cabello Bornes, Manuel. Unidad de Gestión Clínica de Arcos de la Frontera. Arcos de la Frontera, Cádiz.

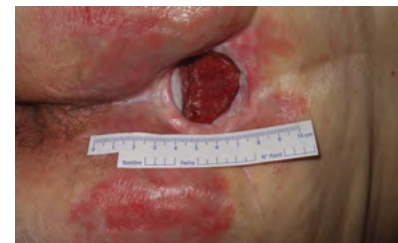Paciente de 78 años, dependiente total para las AVD (actividades de la vida diaria) y que tan solo es desplazado de la cama al sillón.

Presenta UPP en sacro de más de dos años de antigüedad, con una evolución tórpida debida a que no se realizan las medidas profilácticas para el alivio de la presión. Es decir, las presiones en la zona afectada no se han eliminado.

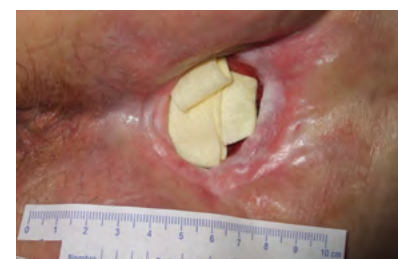El objetivo era comprobar si Exufiber® controlaba el alto nivel de exudado de la paciente y en consecuencia mejoraba la piel perilesional, la cual mostraba en zona sacra una amplia zona en forma de mariposa, dañada a causa del contacto mantenido con el exudado.

Se inicia tratamiento con Exufiber® y como apósito secundario Mepilex® Border, realizando los cambios 3 veces a la semana.

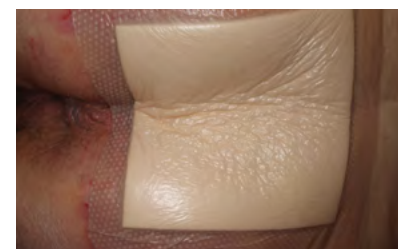El resultado fue más que satisfactorio. En tan solo 8 cambios de apósito, se consiguió controlar el exceso de exudado y por consiguiente la piel perilesional (que al inicio de tratamiento estaba completamente lesionada), mejoró de manera muy evidente y desapareció la irritación.



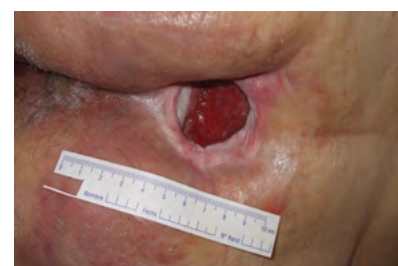06/07/15
Inicio tratamiento



08/07/15
Aplicación de Exufiber®



10/07/15
Combinación con Mepilex® Border



15/07/15
Restauración de la piel perilesional

Conclusiones: Debido a la inclusión tardía en el estudio, tan solo se pudieron registrar 8 cambios y aun así, la excelente capacidad de captura del exudado de Exufiber®, gracias a la composición 100% alcohol de polivinilo, condujo a la restauración de la piel perilesional. Al finalizar el estudio, la paciente continuaba utilizando el producto.

11.

Úlcera por presión

Cabello Bornes, Manuel. Unidad de Gestión Clínica de Arcos de la Frontera. Arcos de la Frontera. Cádiz.

Paciente de 85 años, dependiente total para las AVD (actividades de la vida diaria) y que permanece la mayor parte del tiempo en cama.

Presenta siete UPP de las cuales seleccionamos para el estudio dos, en trocánter y sacro respectivamente, atendiendo al alto nivel de exudado.

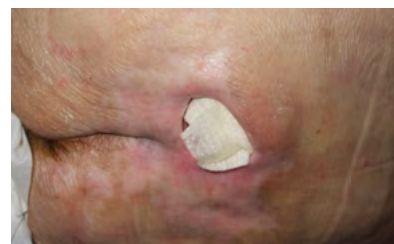Las úlceras presentaban un tamaño de 2x2 cm en trocánter y 4x4 cm en sacro, con trayectos entre la piel y tejido muscular de varios centímetros.

Inicialmente el nivel de exudado de ambas lesiones era alto, por lo que se inicia tratamiento con Exufiber® y como apósito secundario Mepilex® Border, pautando una frecuencia de curas de 3 veces a la semana.

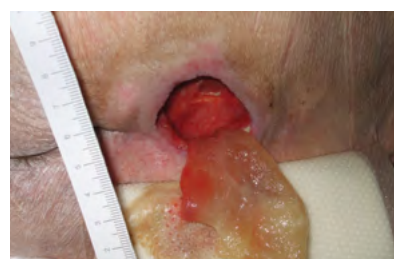Tras los primeros cambios, rápidamente se redujo el nivel de exudado, que pasó a ser moderado, manteniéndose así hasta la finalización del estudio. El tipo de exudado fue seroso durante todo el proceso, pasando a ser de tipo purulento al final, motivo por el cual se decidió la finalización del estudio.

En cuanto al tamaño de las UPP no variaron en diámetro, pero si en la profundidad de los trayectos que disminuyeron hasta, aproximadamente, la mitad.

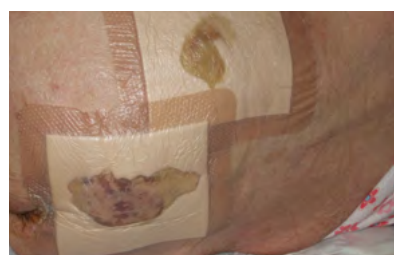Conclusiones: La utilización de Exufiber® en esta paciente redujo de manera drástica la excesiva creación de exudado y consiguió bloquear el exudado producido, favoreciendo las condiciones de humedad óptimas en el lecho de la herida, lo que condujo a una rápida reducción del volumen de las lesiones. La tecnología Hydrolock® bloquea el exudado eliminando los espacios muertos dentro de sus fibras, permitiendo minimizar la libertad de fluidos, lo que obtiene una retención superior.



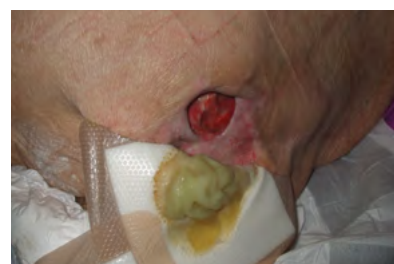01/04/15
Inicio tratamiento



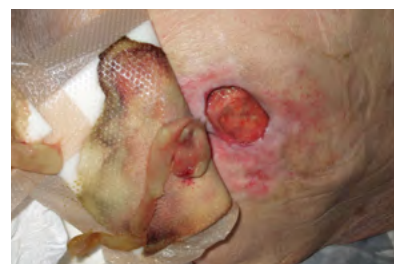23/04/15
Retirada íntegra de Exufiber®



Combinación con Mepilex® Border



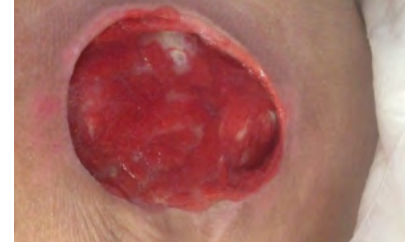02/05/15
Reducción volumen de la lesión



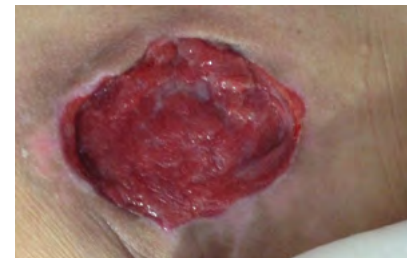12/05/15
Fin Tratamiento

Paciente de sexo femenino, geriátrico, encamado con demencia evolucionada. En la valoración presenta úlcera por presión en zona sacra de 5x5 cm, Estadío III. Manifiesta dolor, calor, bordes inflamados, lecho lesional sucio y esfacelado, enrojecimiento, presentando además una cantidad de exudado abundante.

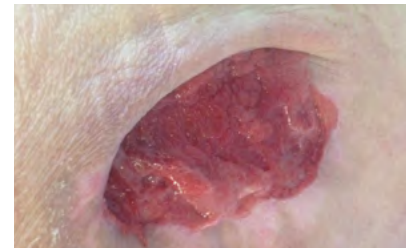Se inicia tratamiento con Mepilex® Border Sacrum y Exufiber®. Inicialmente se realiza cambio de apósito cada 48h. Durante los primeros 15 días se observa una disminución del exudado y del diámetro de la úlcera. Disminuye también la presencia de fibrina y se pasa a realizar la cura cada 72h. Disminución de los signos inflamatorios.



Inicio del tratamiento



Aumento del tejido de granulación



Gran disminución del volumen de la herida

Conclusiones: Valoración muy positiva de la evolución de la úlcera, sobre todo en el control del exudado y la disminución de la maceración periulceral, así como la observación de una mejora en el proceso de cicatrización. También destacar la comodidad de la retirada de Exufiber®, el cual no dejó residuos y gracias a las sedosas fibras de Alcohol de Polivinilo se mostró cómodo y suave.

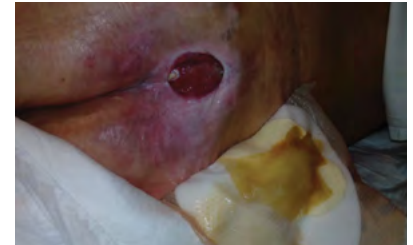
13.

U.P.P. zona sacra

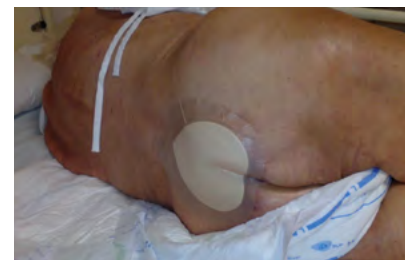
Gispert, Sonia y López, Ester. H.S.S. Mutuamguell (Barcelona).

Paciente de sexo femenino, geriátrico, con sedestación media y patologías crónicas asociadas a la edad. En la valoración presenta úlcera por presión en zona sacra de 10x10 cm estadio III. Manifiesta dolor, calor, bordes inflamados, lecho lesional sucio y esfacelado, enrojecimiento y un nivel de exudado muy elevado.

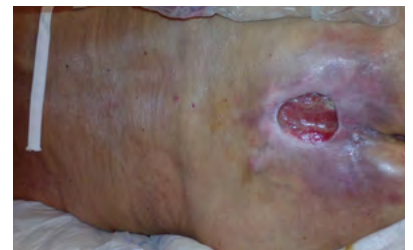Se inicia tratamiento con Mepilex® Border Sacrum y Exufiber®. Inicialmente se realiza cambio de apósito cada 48h. En tan solo 15 días se observa una disminución del exudado y del diámetro de la úlcera, pasando a ser de 7x7 cm y de menor profundidad. Disminuye también la presencia de fibrina y signos inflamatorios, permitiendo espaciar las curas hasta las 72-96h.



Inicio de tratamiento



Combinación con Mepilex® Border Sacrum



Control del exudado y maceración

Conclusiones: Excepcional evolución de la úlcera sobre todo en el control del exudado y la disminución de la maceración periulceral, permitiendo espaciar las curas hasta 72-96h. Se observó además una mejora del proceso de cicatrización.

La tecnología Hydrolock® bloquea el exudado eliminando los espacios muertos dentro de sus fibras, permitiendo minimizar la libertad de fluidos, lo que obtiene una retención superior. También destacar la comodidad de la retirada del Exufiber®, que se mantiene íntegro y sin dejar residuos.

Úlcera por presión

Barragán Navarro, Paco; Vigil Navarro, Mari Carmen; Rico Payá, Gema ; Rodriguez Vizcaino, Rosa; Bornay Ruiz, Nuria; Giménez Calvo, Andrea y Martinez Romero, Salud. Residencia Caseta Sarrio. Onil (Alicante)

Paciente de sexo femenino de 91 años de edad con sobrepeso, HTA, nefropatía crónica, insuficiencia venosa, edema en miembros inferiores, mielopatía cervical, artrosis, dolor crónico, bocio nodular, depresión, cuadros de ansiedad y doble incontinencia de esfínteres. Permanece en silla de ruedas y presenta importante astenia.

En septiembre de 2014 se objetiva aparición de UPP estadio III que se comienza a tratar con hidrogel, hidrofibra de hidrocoloide con plata y apósito secundario multicapa de espuma de poliuretano.

La lesión evoluciona de forma negativa, presentando zonas de importante necrosis, con abundante exudado y esfacelos, así como fuerte olor.

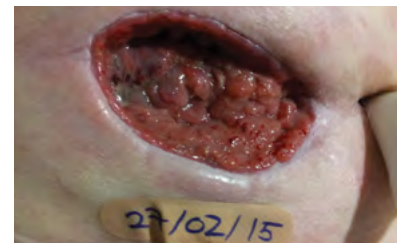Se comienza a usar Exufiber®, sobre mediados del mes de diciembre, para el manejo del exudado ya que es abundante. Podemos objetivar que el nuevo producto realiza una gestión del exudado mucho más eficaz que los anteriormente utilizados, pudiendo espaciar las curas de 24 a 48 e incluso a 72 horas. Desde mediados del mes de febrero la herida presenta un aspecto limpio al igual que los bordes (Foto 1).

Se decide utilizar durante una temporada sistema de presión de negativa, que funciona de forma muy satisfactoria. Tras retirada del sistema de presión, se retoma el uso de Exufiber® en combinación con Mepilex® Border Sacrum, con la intención de manejar el exudado que presenta (Foto 2).

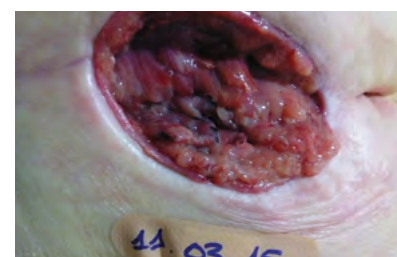Tras varias semanas de uso, el manejo del exudado es adecuado (Foto 3). Al final de la recogida de datos del estudio, presentaba el siguiente aspecto (Foto 4).

A fecha actual la evolución continua siendo buena, los bordes van cerrando y la lesión disminuye en tamaño.

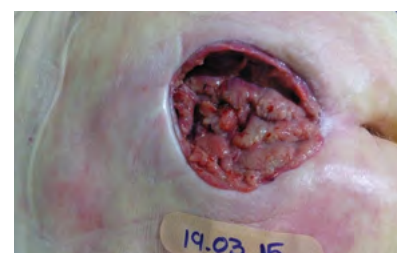Conclusiones: Hemos podido observar que durante el tiempo de evolución en que se ha utilizado Exufiber®, no han aparecido zonas de necrosis ni esfacelos en la lesión. El control del exudado y la posibilidad de espaciar las curas han fomentado el cierre de la lesión, gracias al favorecimiento de un medio ambiente húmedo óptimo por parte de Exufiber®. En consecuencia a todo ello se objetiva además una mejoría importante en la zona de los bordes de la lesión, y por ende en la piel perilesional.



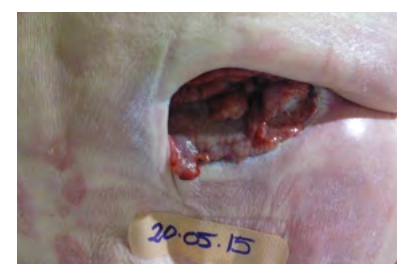27/02/15
Aspecto limpio y espacio entre curas
Exufiber®



11/03/15



19/03/15
Gestión perfecta del exudado



20/05/15
Fin de recogida de datos del estudio

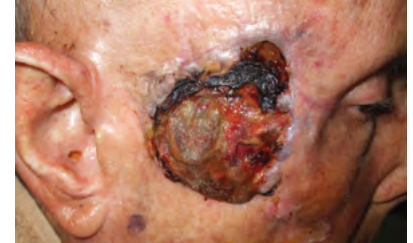Paciente varón de 81 años, independiente para las actividades de la vida diaria.

Presenta ulceración por quemadura producida en la aplicación de radioterapia, administrada para reducir un carcinoma localizado en pómulo derecho.

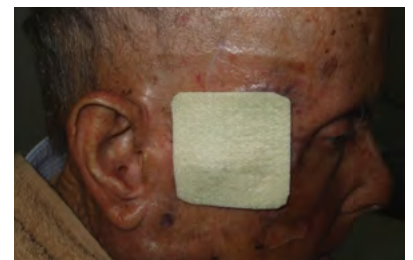En el inicio del tratamiento de la lesión con otros apósitos, la frecuencia de las curas era diaria, creando un importante inconveniente para el desarrollo de la vida diaria del paciente. Además, el paciente describía los cambios de apósito como bastante molestos, generándole incomodidad y cierta angustia.

Se decide iniciar tratamiento con Exufiber® para solucionar estas cuestiones y desde el comienzo de su uso se terminaron las molestias que le producían la aplicación y retirada de apósito. Respecto al control del exudado, éste fue óptimo desde el principio, pudiéndose espaciar las curas, sin ningún problema, hasta las 48 horas, llegando en muchas ocasiones a las 72 horas. Como apósito secundario se utilizó Mepilex® Border.

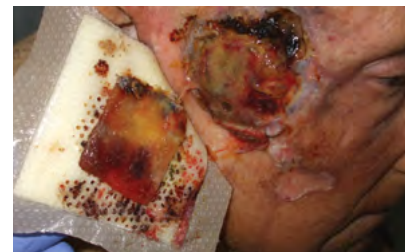Debido a que el propósito de las curas era puramente paliativo, a causa de la etiología de la lesión y el pronóstico del paciente, el objetivo propuesto fue centrarnos en el control del dolor y la gestión del exudado, algo que se consiguió desde la primera cura.



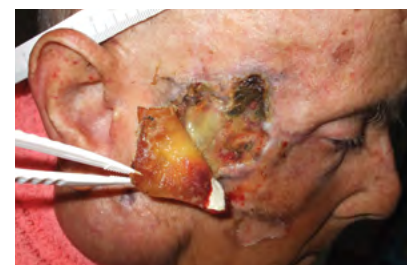12/04/15
Lesión inicial



Aplicación de Exufiber®



14/04/15
En combinación con Mepilex® Border



25/05/15
Retirada íntegra y atraumática

Conclusiones: Incluso en lesiones difíciles, Exufiber® muestra una excepcional gestión de fluidos, capturando y bloqueando el exudado. Las suaves fibras de Alcohol de Polivinilo de Exufiber® están entrelazadas en todas direcciones y fijadas mecánicamente entre sí, lo que ofrece una alta integridad del apósito también en mojado, permitiendo realizar una retirada completa del apósito, sin dejar restos.

Úlcera por Presión en el talón

Cabello Jaime, Rafael. Unidad gestión clínica Vélez-Málaga Norte, Málaga.

Paciente de sexo femenino, de 87 años, con deterioro neurológico (demencia tipo Alzheimer avanzada), fractura de cadera, encamada, con incontinencia urinaria y fecal, y que muestra un estado nutricional pobre (pérdida del tejido subcutáneo).

Presenta úlcera por presión en talón de 1 año de evolución, en la cual se han aplicado diversos tratamientos con anterioridad: apósitos de hidrocoloide con plata, hidrocoloide sin plata, apósitos hidrocélulares, apósitos hidrocoloides con vaselina en malla, etc. En todos los casos sin éxito.

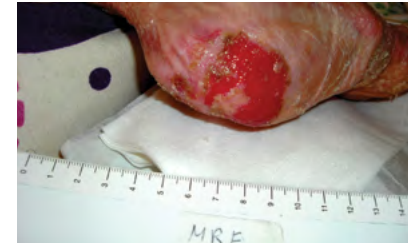
Por su situación neurológica, se realiza una valoración del dolor en las curas de nivel 8.

En la valoración, la lesión presenta buen tejido de granulación, con un nivel de exudado moderado, de tipo seroso, pero con cierto grado de maceración en la piel perilesional, además de escamosidad de la piel circundante.

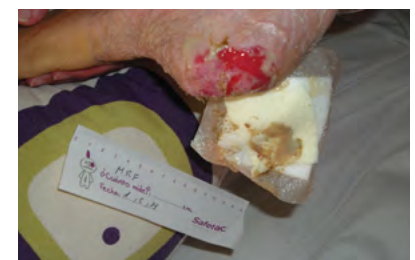Se instaure nueva pauta de cura cada 4 días, con la realización de lavado con suero fisiológico y aplicación de Exufiber®. Como apósito secundario se utiliza Mepilex® Border.

Se aprecia en todo momento la buena gestión del exudado del apósito y cómo mantiene su consistencia incluso mojado. No se deshilacha al recortarlo.

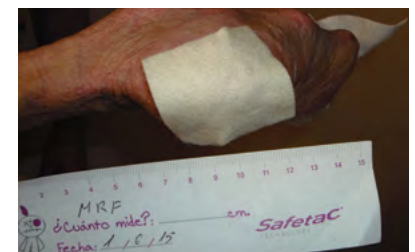La evolución de la lesión del paciente es muy buena, habiendo reducido su tamaño considerablemente en tan sólo 22 días, momento en que finalizaba la recogida de datos.



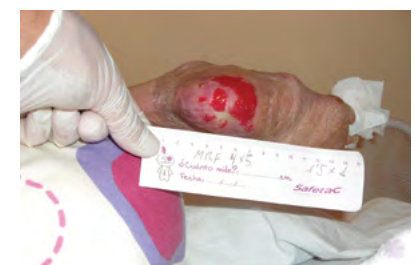25/05/15
Inicio tratamiento



24/06/15
Retirada íntegra de Exufiber® y Mepilex®
Border



01/06/15
Aplicación de Exufiber®



16/06/15
Disminución tamaño herida.
Fin recogida de datos.

Conclusiones: Las fibras de polivinilo de alcohol (PVA) de Exufiber® están entrelazadas en todas direcciones y fijadas mecánicamente entre sí, lo que ofrece una alta integridad del apósito también en mojado. La tecnología Hydrolock® bloquea el exudado eliminando los espacios muertos dentro de sus fibras, permitiendo minimizar la libertad de fluidos, lo que obtiene una retención superior.

17.

Lesión traumática

Ramos Gil, Roberto. Unidad de Residencias, Distrito Sanitario Costa del Sol.

Ramos Pareja, Elisa; Rojas Peña, Marta y Fernandez Hidalgo, Ana Maria. Residencia Seniors Marbella. Málaga.

Paciente de 89 años que ingresa en el centro procedente de su domicilio por traumatismo en miembro inferior derecho.

Presenta deterioro cognitivo, gammapatía monoclonal, síndrome de Gjogren, osteoporosis general, hipotiroidismo e hipercolesterolemia.

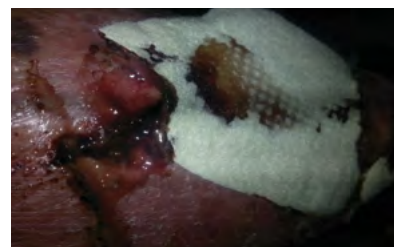Riesgo medio en la escala de Norton y dependencia grave en escala Barthel modificado. Utiliza silla de ruedas. Incontinencia urinaria y fecal.

Procedente de su domicilio, acude al centro con lesión en MID causada por traumatismo.

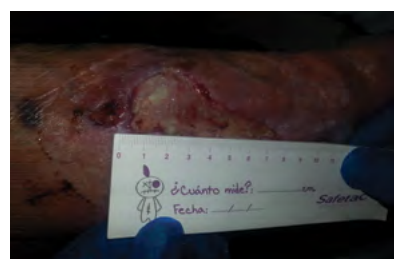La herida presentaba un alto nivel de exudado asociada a una cicatrización lenta.

Se inicia tratamiento con Exufiber® y encima un apósito secundario hidropolimérico, realizando curas cada 48 horas.

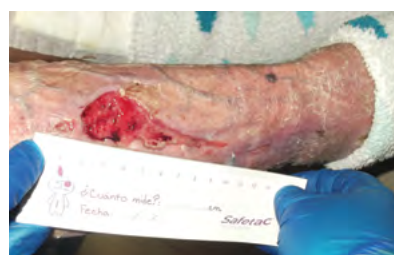A lo largo de la evolución del tratamiento realizado con Exufiber®, se fue observando un correcto control del exudado y una cicatrización óptima.



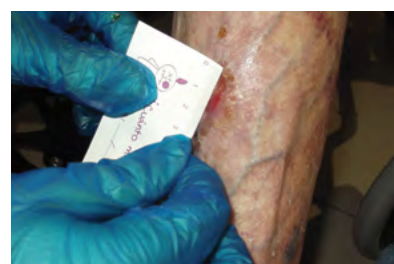Herida de alto nivel de exudado



28/05/15
Inicio de tratamiento



07/06/15
Disminución tamaño herida



17/06/16
Excelentes resultados

Conclusiones: Se observó una buena evolución de la herida en cada cura. Cabe resaltar la gestión de exudado y la aceleración en la cicatrización observada. También es importante señalar la facilidad para retirar Exufiber® de la herida, conservando su integridad a pesar de la gran cantidad de exudado que es capaz de gestionar. Las fibras de alcohol de polivinilo de (PVA) de Exufiber® están entrelazadas en todas direcciones y fijadas mecánicamente entre sí, lo que ofrece una alta integridad del apósito también en mojado.

Dehiscencia en Nevus

Molina Morate, M^a Angeles. Enfermera CS Cuenca I. Cuenca
Segovia Gómez, Teresa. Enfermera. Comité Director GNEAUPP

Paciente de sexo femenino de 92 años, que padece Hipertensión Arterial e Insuficiencia respiratoria.

Tras realizarse la exéresis de un Nevus en la zona del glúteo y con posterioridad a la retirada de puntos, se produce dehiscencia de herida quirúrgica.

En la evaluación, la lesión se presenta muy exudativa, con los bordes edematosos, muy enrojecidos y con presencia de esfacelos.

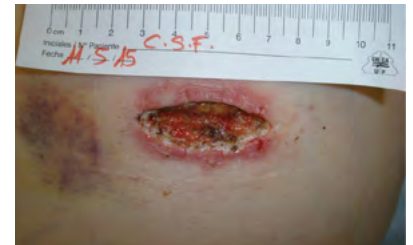Tras evaluar la lesión se decide iniciar tratamiento con Exufiber[®] y como apósito secundario Mepilex[®] XT, pautando las curas inicialmente cada 48 horas.

Debido a la rápida mejoría de la lesión, ya que en tan solo 10 días la lesión se muestra muy limpia y ha reducido tanto su tamaño y profundidad como su nivel de exudado, las curas pasan a realizarse cada 72 horas.

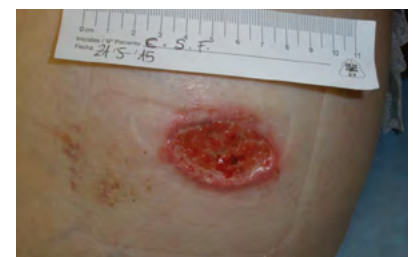Mediante la acción de Exufiber[®], en tan sólo 4 semanas el flujo de exudado se había regulado, motivo por el cual no fue necesario continuar aplicándolo y se finalizó el proceso únicamente con Mepilex[®] XT.

La evolución durante todo el proceso fue muy buena y rápida, sin presentar ningún problema de maceración, exceso de tejido no viable ni infección alguna.

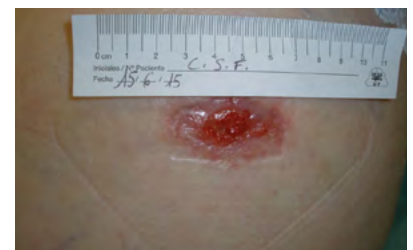En tan solo 7 semanas la lesión había epitelizado casi por completo.



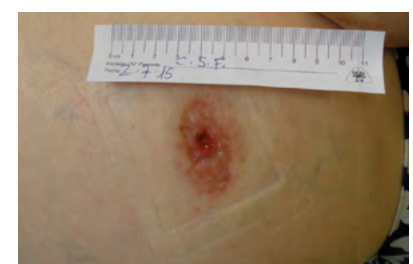
11/05/15
Inicio tratamiento



21/05/15
Gestión perfecta de exudado



15/06/15
Disminución tamaño herida



02/07/15
Epitelización casi completa

Conclusiones: La Tecnología Hydrolock[®] es capaz de capturar y bloquear el exudado, ayudando al desbridamiento y al control de la carga bacteriana.

19.

Úlcera Vascular

Molina Morate, M^a Angeles. Enfermera CS Cuenca I. Cuenca

Segovia Gómez, Teresa. Enfermera. Comité Director GNEAUPP

Paciente mujer de 81 años de edad que padece hipertensión arterial, Diabetes Mellitus (insulino-dependiente), episodio de TVP (Trombosis Venosa Profunda) hace 8 años, Neuropatía diabética, en tratamiento con anticoagulantes.

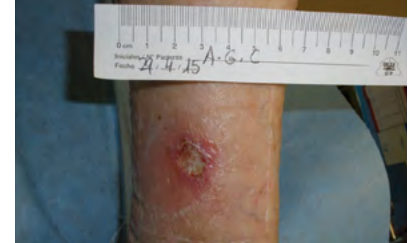Acude al centro con úlcera vascular en tercio medio de miembro inferior derecho, de 93 días de antigüedad, tratada con múltiples apósitos y pomadas con anterioridad, sin mostrar ninguna mejoría.

En la evaluación inicial muestra fondo 90% de esfacelos y refiere bastante dolor.

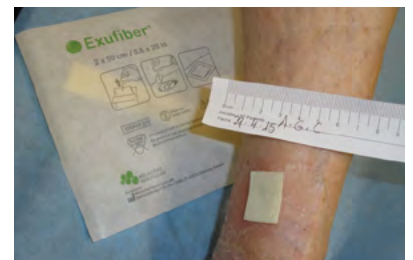Se decide iniciar tratamiento con Exufiber[®] para capturar y bloquear el exudado y evitar así el riesgo de cualquier tipo de fuga de fluidos que pudiera comprometer más la piel perilesional. Con el mismo objetivo, el de proteger la perilesión, se pautó combinarlo con Mepilex[®] XT como apósito secundario.

A diferencia de los tratamientos aplicados con anterioridad, la combinación Exufiber[®] + Mepilex[®] XT fue definitiva, consiguiendo así la epitelización de la úlcera.

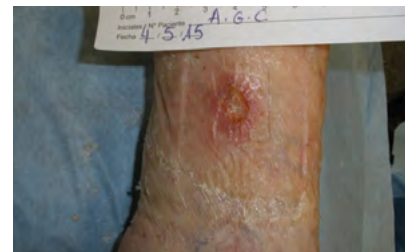En apenas 3 semanas, la lesión prácticamente se había cerrado, sin producirse ningún tipo de incidente que perturbara el proceso de cicatrización.



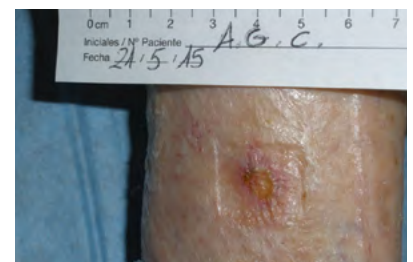29/04/15
Lesión inicial



Inicio de tratamiento con Exufiber[®]



04/05/15
Disminución tamaño herida



21/05/15
Epitelización casi completa

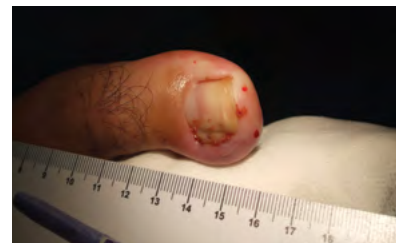Conclusiones: La necesidad de reactivar de nuevo las condiciones de cicatrización, pasa por generar un medio ambiente húmedo óptimo en el lecho de la herida y una piel perilesional sin maceración ni agresiones externas. Exufiber[®] captura y bloquea el exudado, de esta manera es capaz de encapsularlo, evitando cualquier tipo de fuga y protegiendo así la piel perilesional. Más aún si cabe si se utiliza en combinación con Mepilex[®] XT.

Paciente de 27 años, independiente para las actividades de la vida diaria, sin enfermedades asociadas.

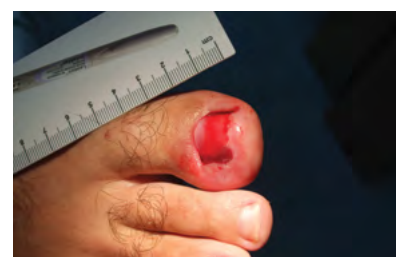Presenta uña encarnada de evolución tórpida y sin respuesta satisfactoria a medidas terapéuticas realizadas con anterioridad, motivo por el cual se decide realizar una onicectomía total.

El objetivo del uso de Exufiber® en este paciente fue asegurar el control del exudado (en este caso del sangrado) producido tras la intervención y el favorecimiento de la limpieza y cicatrización de la lesión.

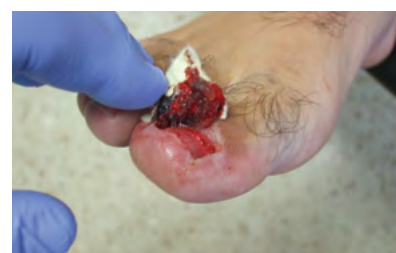El comportamiento del apósito fue mucho mejor de lo esperado, consiguiéndose control y limpieza de la herida con alta del paciente en tan sólo 7 días, algo más que reseñable pues, con curas tradicionales, el proceso se alarga a casi un mes, superando incluso este tiempo de cicatrización en muchas ocasiones.



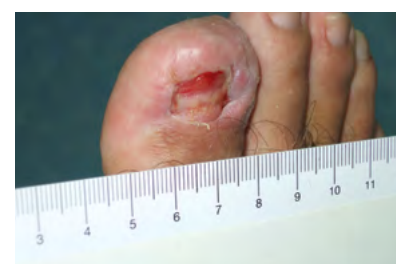Antes de la intervención



Onicectomía realizada



Gestión del sangrado de Exufiber®



Excepcional epitelización

Conclusiones: Exufiber® ha mostrado un comportamiento excelente en este proceso. Ha generado unas condiciones óptimas para la cicatrización de la herida, favoreciendo el control del sangrado y produciendo una epitelización excepcionalmente rápida.

Herida traumática

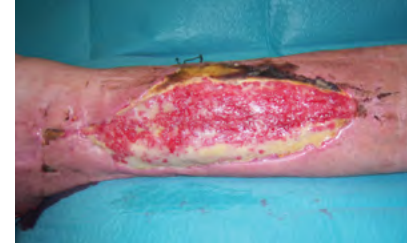Bernabéu Mora, Myriam y Martínez Ruíz, Irene. Consulta curas Traumatología. Hospital Vega Baja. Orihuela (Alicante)

Paciente masculino de 68 años de edad con insuficiencia venosa crónica e insuficiencia renal severa. Acude a la consulta para el seguimiento y cura de fasciectomías en miembros inferiores causadas por traumatismo, con un mes de evolución, a las cuales se les han aplicado previamente diversos tratamientos (hidrofibras y espumas).

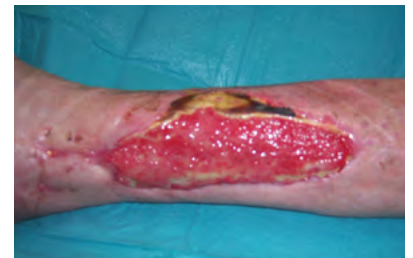Desde el momento de realizar la valoración se observa necrosis de dermis, tejido graso y músculo.

Se inicia tratamiento con Exufiber® protocolizando cambios de apósito cada 5 días. Desde la primera cura se observa muy buena gestión del exudado, reducción de signos de maceración, gran adaptabilidad y facilidad de retirada del apósito.

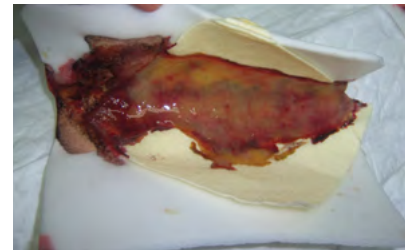
En poco tiempo se produjo una estimulación del lecho y de los bordes de la herida, favoreciendo así la reducción de la lesión.



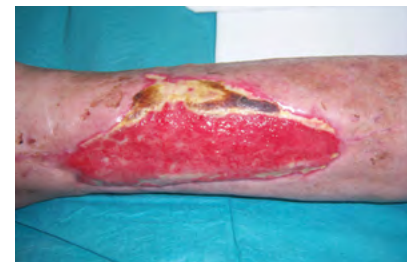Inicio de tratamiento



Disminución del tamaño de la herida



Bloqueo del exudado con la Tecnología Hydrolock®



Estimulación del lecho y los bordes de la herida

Conclusiones: Además de la gran adaptabilidad de Exufiber® y su permanencia sin moverse en el lecho de la herida, se observó una rápida disminución de la maceración ya en las primeras curas, evitando las fugas de exudado gracias a la tecnología Hydrolock® de sus fibras. La tecnología Hydrolock® bloquea el exudado, eliminando los espacios muertos dentro de sus fibras y minimizando la libertad de fluidos, lo que resulta en una retención superior.

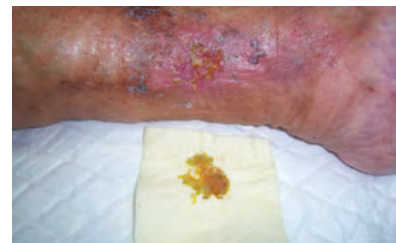Úlcera Vascular

Bernabéu Mora, Myriam y Martínez Ruíz, Irene. Consulta curas Traumatología.
Hospital Vega Baja. Orihuela (Alicante)

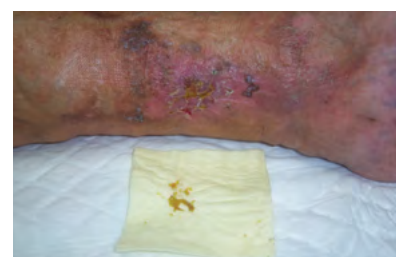Paciente de sexo femenino de 81 años de edad con insuficiencia venosa crónica y varices, que acude a la consulta para el seguimiento y cura de úlcera venosa en cara interna de maléolo izquierdo con 3 meses de evolución, a las cuales se le han aplicado previamente diversos tratamientos. En el momento de realizar la valoración se observa herida superficial con exudado serohemático y un 90% de fibrina.

Se inicia tratamiento con Exufiber® protocolizando cambios de apósito cada 72h. En la primera cura ya se observa mayor facilidad de desbridamiento del tejido fibrinoso y además sin producirse traumatismo.

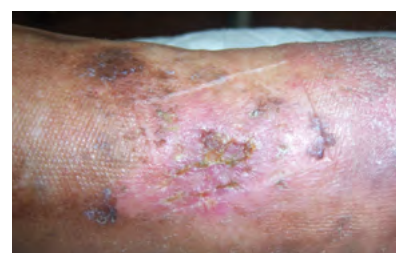En tan solo 3 curas se produce la epitelización de la herida.



Inicio tratamiento



Rápida disminución del tamaño herida



Fin de tratamiento

Conclusiones: Exufiber® realizó una excelente gestión del exudado, creando un medio ambiente húmedo óptimo en la herida, facilitando así la rápida cicatrización. Desde el inicio se produjo una significativa reducción del tejido fibrinoso así como un rápido crecimiento del tejido de granulación. Exufiber® proporciona una gran facilidad de retirada sin dolor para los pacientes.

Exufiber®



Presentaciones (envases estériles)

Ref.	Tamaño cm	Uds./Env.	Uds./TRP.
603300	5 x 5	10	40
603301	10 x 10	10	60
603302	15 x 15	10	60
603303	20 x 30	5	20
603308	2 x 45	5	20

C.N.	Tamaño cm	Uds./Env.	Uds./TRP.
496760*	15 x 15	3	18



Referencias: 1. Chadwick P, McCardle J. Exudate management using a gelling fibre dressing. The Diabetic Foot Journal 2015; 18(1): 43-48. 2. SMTL method TM-404 for Free Swell Absorption and Retention. Test performed at SMTL, UK. Laboratory report 20140806-001. 3. Mölnlycke Health Care data: Veeva Survey undertaken in UK, Sweden, Denmark, Finland, Norway and Latvia between September 2014 and July 2015.

* Exufiber está indicado para úlceras por presión y úlceras vasculares de moderado a elevado nivel de exudado.

Más información en www.molnlycke.es

Mölnlycke Health Care, Calle Quintanavides 17, Edif. 3 - 4ª Planta. 28050 Las Tablas (Madrid). Tel: +34 91 484 13 20
Mölnlycke Health Care, Exufiber®, Mepilex® y Hydrolock® son marcas, nombres y logos registrados globalmente por una o más empresas del grupo Mölnlycke Health Care. © 2022. Mölnlycke Health Care AB. Todos los derechos reservados.

ConvaTec® y Aquacel® son marcas registradas de ConvaTec Inc.
Smith&Nephew® y Durafiber® son marcas registradas de Smith & Nephew Plc.

